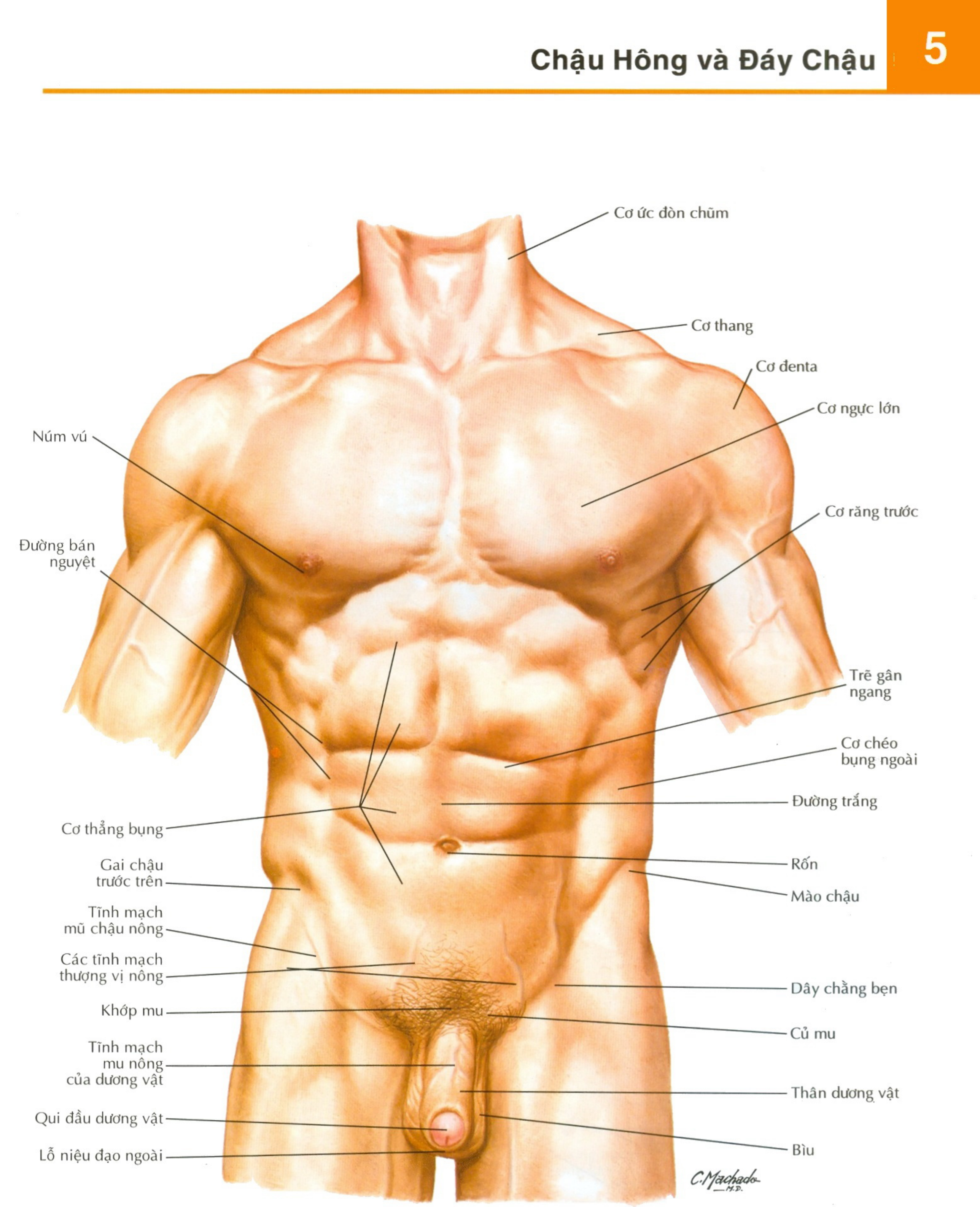
Cơ ức đòn chũm
Cơ thang
Cơ đenta
Cơ ngực lớn
Núm vú
Cơ răng trước
Đường bán nguyệt
Trẽ gân ngang
Cơ chéo bụng ngoài
Đường trắng
Cơ thẳng bụng
Rốn
Gai chậu trước trên
Mào chậu
Tĩnh mạch mũ chậu nông
Các tĩnh mạch thượng vị nông
Dây chằng bẹn
Khớp mu
Củ mu
Tĩnh mạch mu nông của dương vật
Thân dương vật
Qui đầu dương vật
Bìu
Lỗ niệu đạo ngoài
C. Machado M.D.

Các Xương và Dây Chằng của Chậu Hông

Xem thêm hình 486

Thiết đồ đứng dọc giữa

Mào chậu: Đường trung gian, Mép trong
Hố chậu (cánh)
Gai chậu trước trên
Đường cung
Gai chậu trước dưới
Gò chậu mu
Ống bịt
Ngành trên xương mu
Mào lược
Củ mu
Diện mu
Màng bịt
Thân đốt sống của L5
Chậu giả
Đĩa gian đốt sống thắt lưng cùng (L5 - S1)
Ụ nhô
Lỗ ngồi lớn
Chậu thật
Gai ngồi
Dây chằng cùng-gai ngồi
Lỗ ngồi bé
Dây chằng cùng-ụ ngồi
Xương cụt
Ụ ngồi

Nhìn bên

Dây chằng trên gai
Các đường mông sau, trên và dưới
Gai chậu sau trên
Xương cùng (mào giữa)
Gai chậu sau dưới
Dây chằng cùng-chậu sau
Lỗ ngồi lớn
Dây chằng cùng-gai ngồi
Các dây chằng cùng-cụt sau và bên
Dây chằng cùng-ụ ngồi
Gai ngồi
Lỗ ngồi bé
Ụ ngồi
Màng bịt
Thân của đốt sống L4
Đường trung gian, Mép ngoài, Củ — Mào chậu
Cánh của xương cánh chậu (diện mông)
Thân của xương cánh chậu
Gai chậu trước trên
Gai chậu trước dưới
Ổ cối
Bờ sụn sợi (mép)
Bờ xương
Diện nguyệt
Khuyết
Dây chằng ngang ổ cối
Ngành trên xương mu
Củ mu
Mào bịt
Ống bịt
Ngành dưới xương mu

F. Netter M.D.

Hình 352 **CÁC XƯƠNG VÀ DÂY CHẰNG**

Các Xương và Dây Chằng của Chậu Hông (tiếp theo)

Xem thêm hình 157

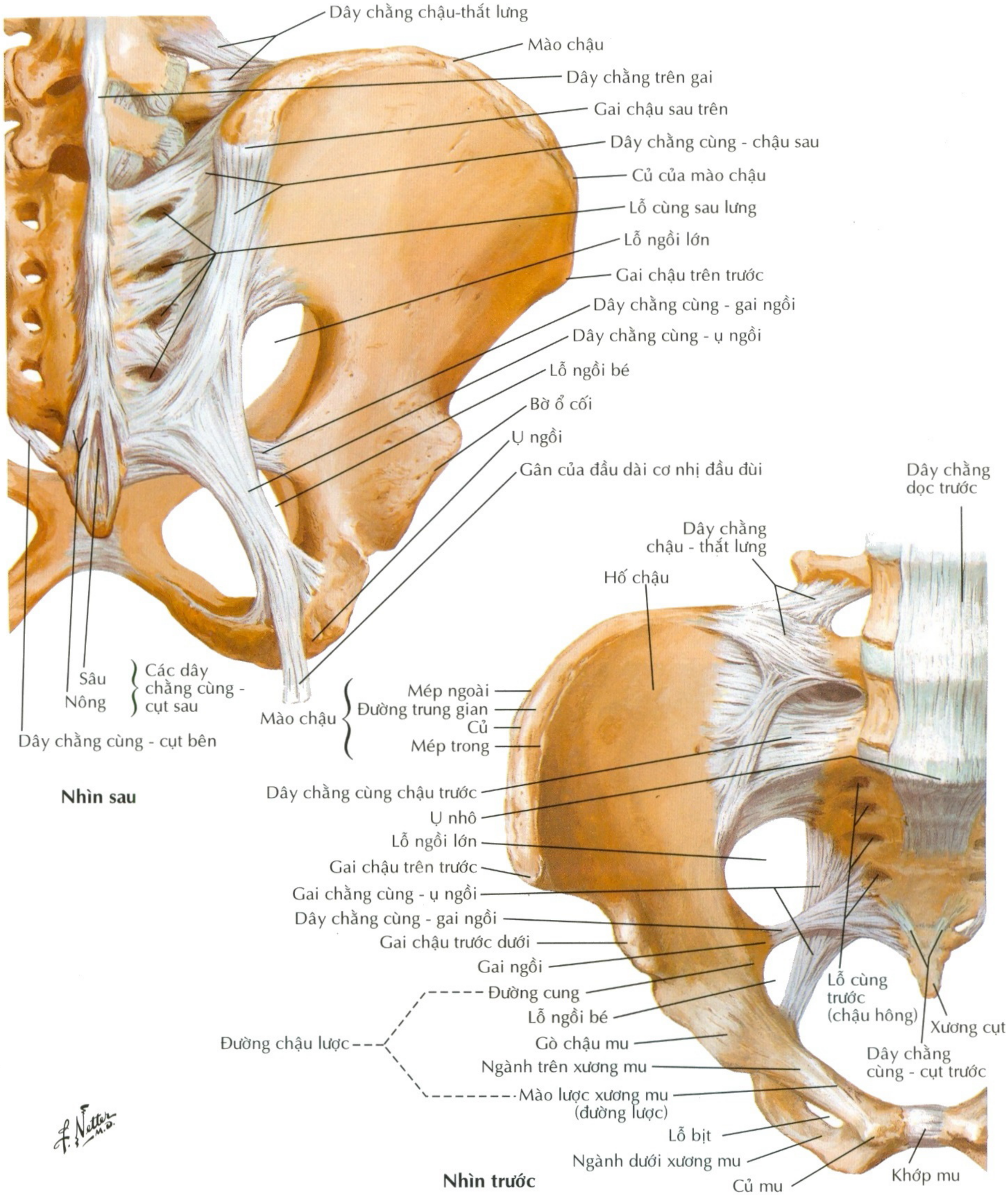

Sự Khác Biệt Giới Tính của Chậu Hông

Chậu hông nữ : Nhìn trước

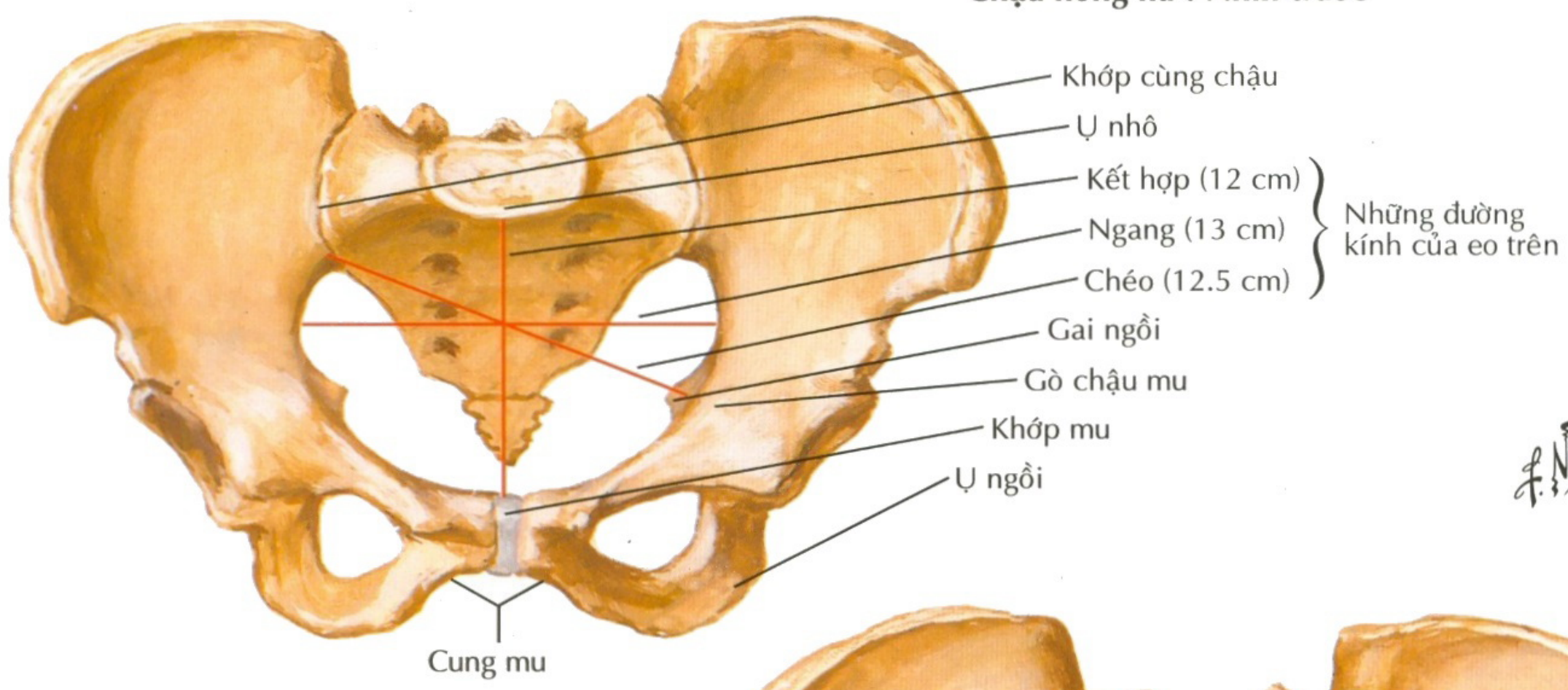

Chậu hông nam: nhìn trước

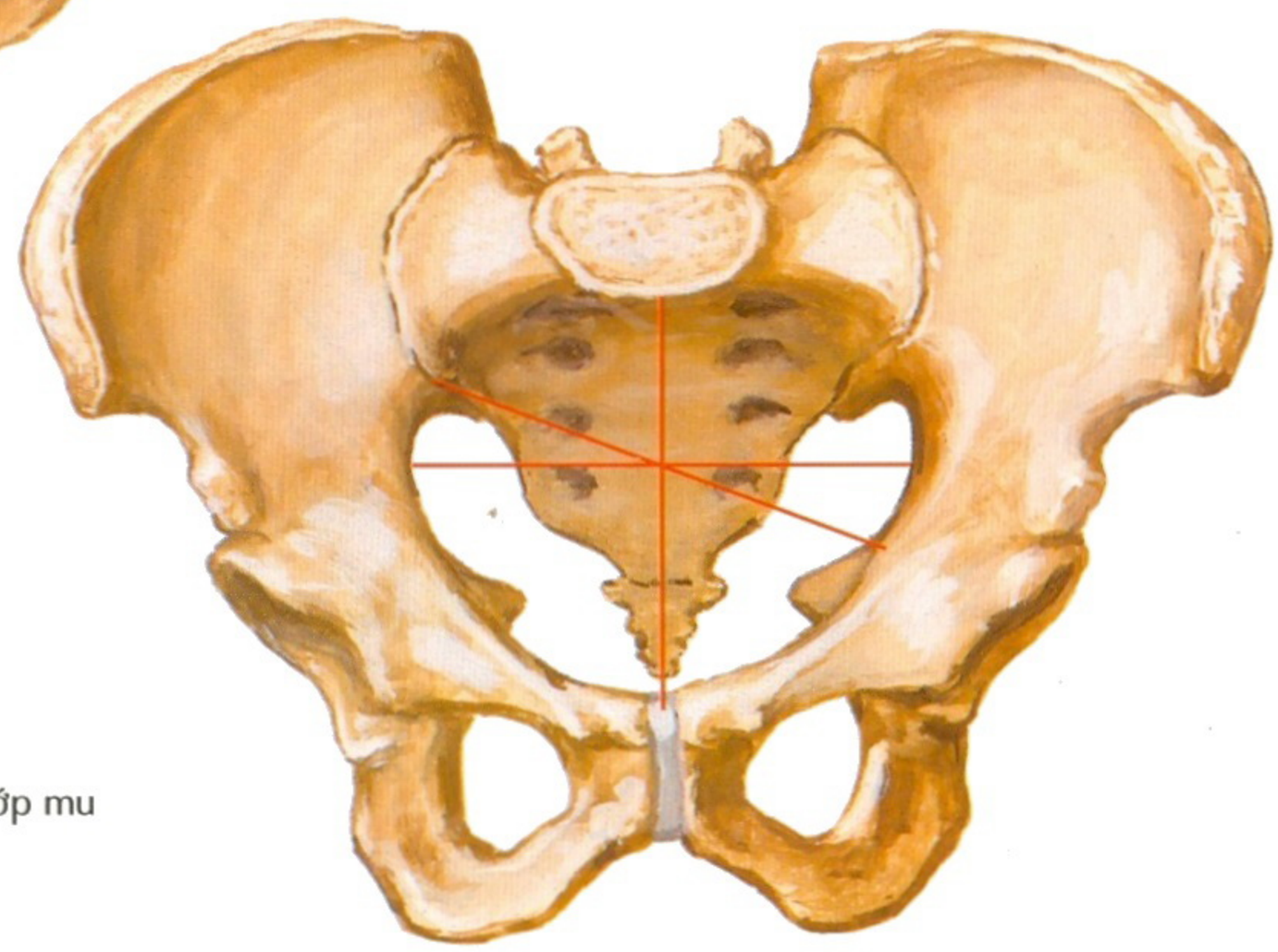

Tất cả số đo tương đối ngăn hơn ở nữ so với kích thước cơ thể. Eo trên hướng theo chiều trước sau hơn trong khi ở nữ nó có xu hướng ngang hình bầu dục Khớp mu sâu hơn (cao hơn) Cung mu (góc dưới mu) hẹp hơn Các ụ ngồi ít xa nhau hơn Các cánh chậu ít loe hơn

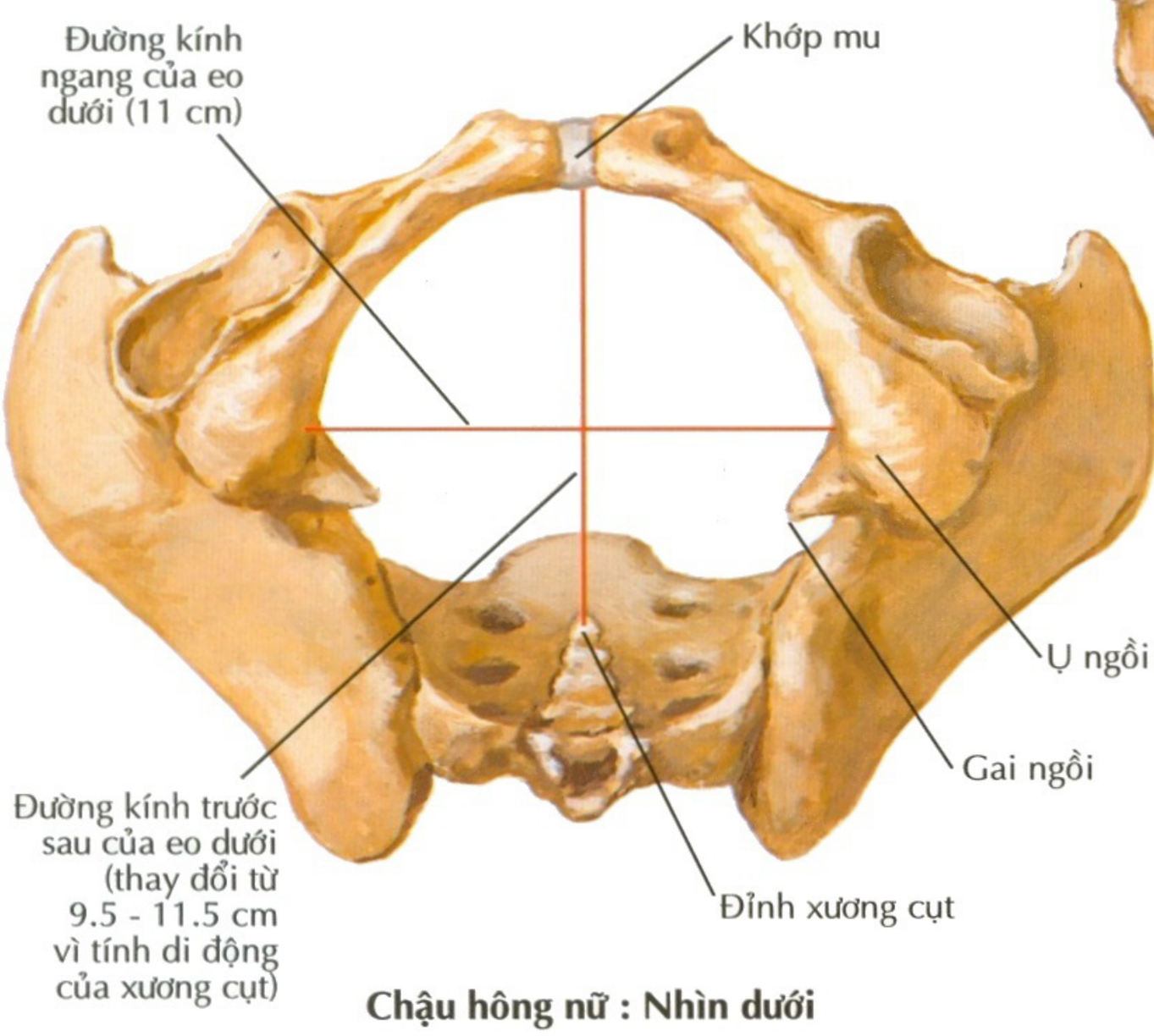

Chậu hông nữ : Nhìn dưới

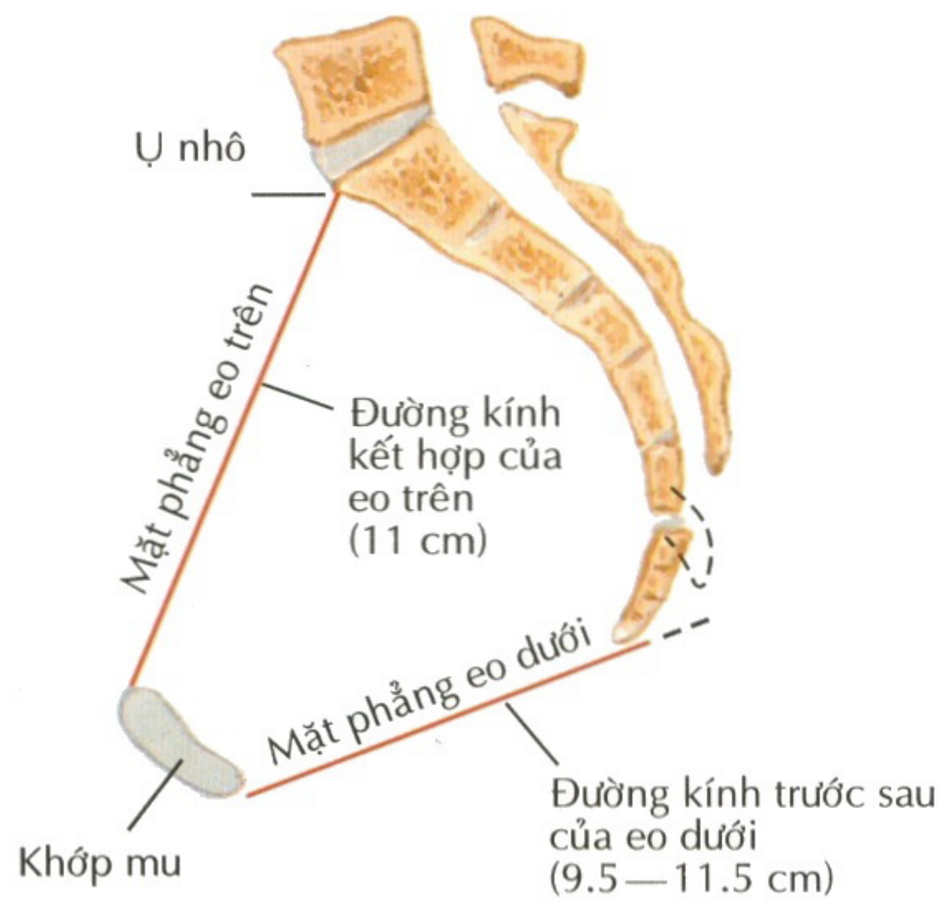

Nữ : Thiết đồ đứng dọc

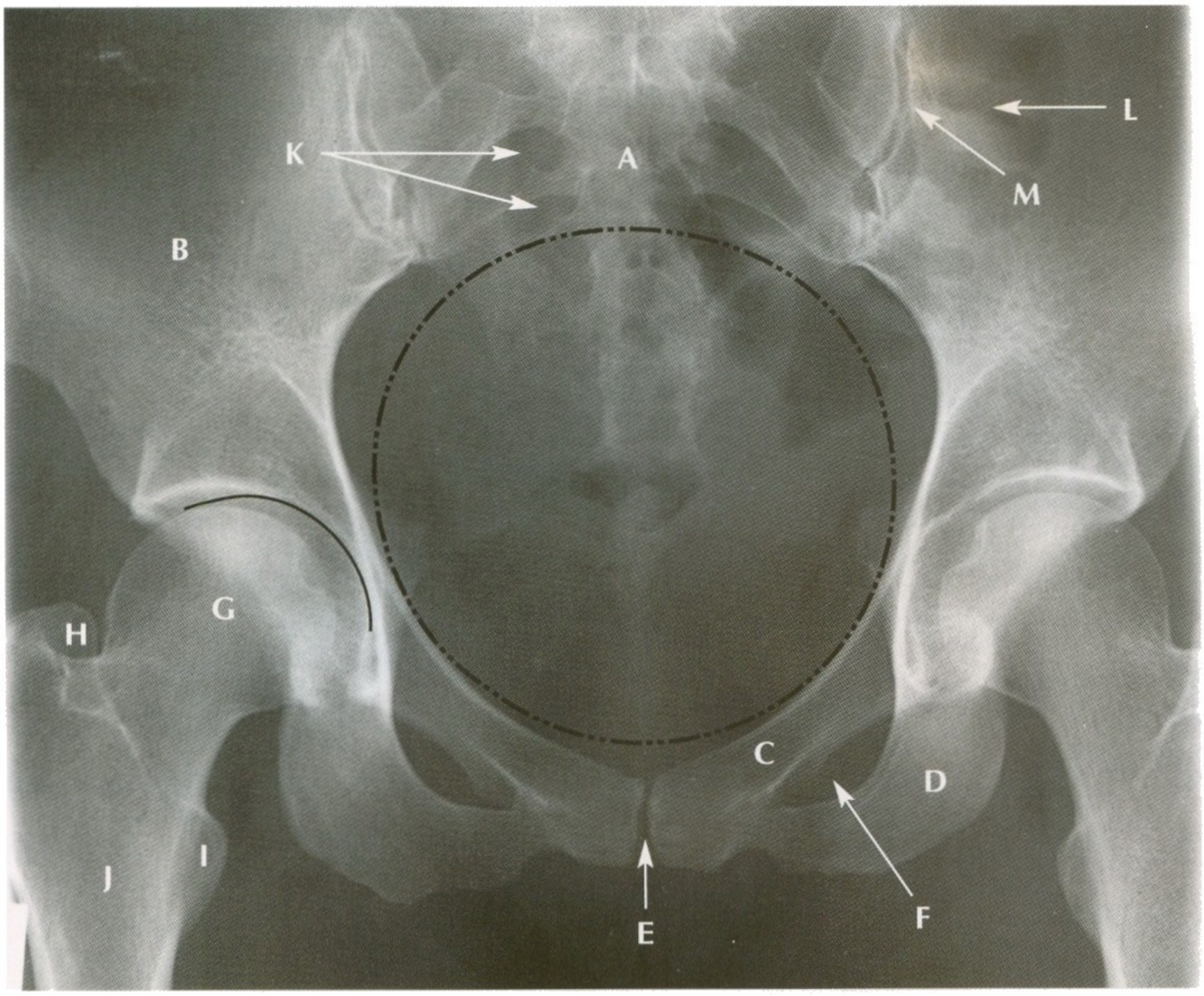

Chậu hông nữ

A Xương cùng
B Xương cánh chậu
C Xương mu
D Xương ngồi
E Khớp mu
F Lỗ bịt
G Chỏm xương đùi
H Mấu chuyển to
I Mấu chuyển bé
J Xương đùi
K Lỗ cùng chậu hông
L Hơi trong kết tràng
M Khớp cùng chậu
——— Ổ cối
—·—·— Lỗ trong chậu hông

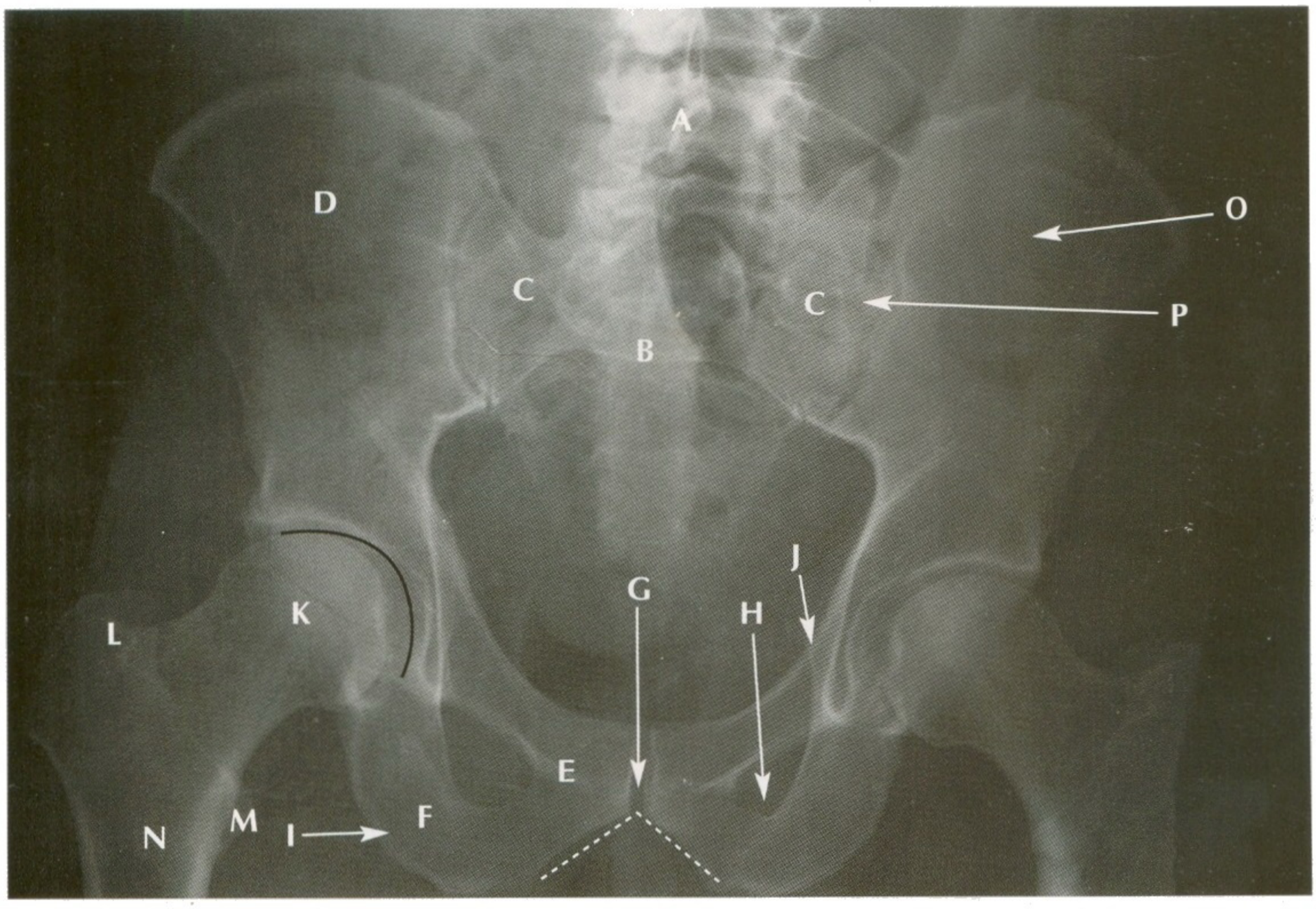

Chậu hông nam

A L5
B Xương cùng
C Cánh xương cùng
D Xương cánh chậu
E Xương mu
F Xương ngồi
G Khớp mu
H Lỗ bịt
I Ụ ngồi
J Gai ngồi
K Chỏm xương đùi
L Mấu chuyển lớn
M Mấu chuyển bé
N Xương đùi
O Hơi trong kết tràng
P Khớp cùng chậu
——— Ổ cối
-------- Góc (dưới) mu

hinhanhykhoa.com

Xem thêm hình 263, 366, 370, 392

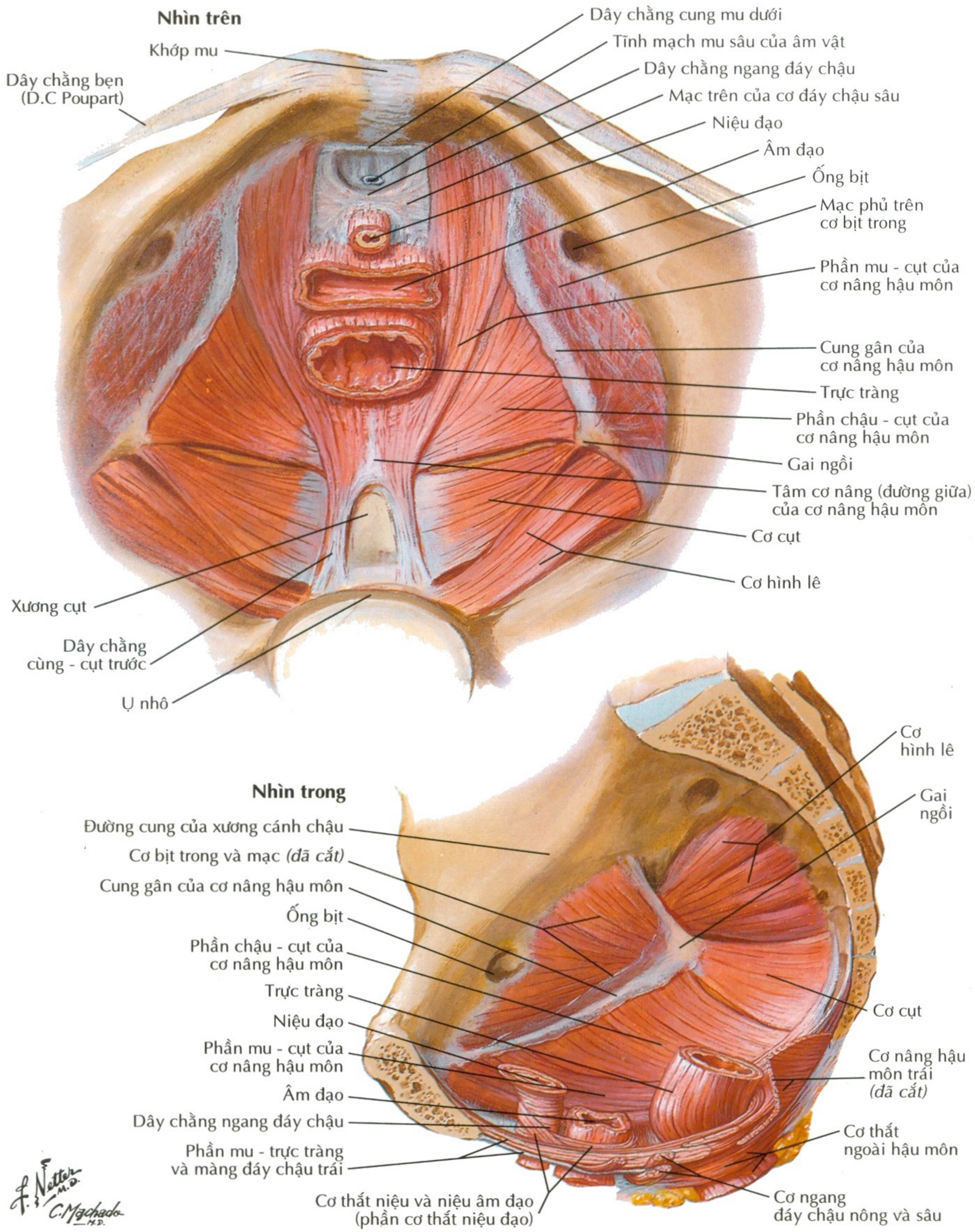

Hình 356 **NỀN CHẬU VÀ CÁC CẤU TRÚC**

Xem thêm hình 379

Nhìn dưới

Khớp mu
Dây chằng cung khớp mu
Tĩnh mạch mu sâu của âm vật
Ngành dưới xương mu
Niệu đạo
Âm đạo
Trực tràng
Gai ngồi
Cơ cụt
Cơ hình lê *(đã cắt)*
Dây chằng cùng - gai ngồi *(đã cắt)*
Dây chằng cùng - ụ ngồi *(đã cắt)*
Xương cùng
Các trẽ cơ mạc đến niệu đạo
Các trẽ cơ mạc đến âm đạo
Các sợi đan của đáy chậu
Phần mu - trực tràng của cơ nâng hậu môn
Phần mu - cụt của cơ nâng hậu môn
Cung gân của cơ nâng hậu môn
Cơ bịt trong
Phần chậu cụt của cơ nâng hậu môn
Ụ ngồi
Gai ngồi
Gân cơ bịt trong
Dây chằng cùng - gai ngồi
Dây chằng cùng - ụ ngồi
Cơ hình lê
Tấm cơ nâng (hình giữa) của cơ nâng hậu môn
Dây chằng hậu môn - cụt (chỗ bám của cơ thắt ngoài hậu môn)
Đỉnh của xương cụt

Nhìn bên

Xương cùng (mào giữa)
Dây chằng cùng - ụ ngồi *(đã cắt)*
Lỗ cung sau (lưng) thứ tư
Cơ cụt
Dây chằng cùng - gai ngồi *(đã cắt)*
Xương cụt
Cơ hình lê
Lỗ ngồi lớn
Gai ngồi
Phần chậu - cụt của cơ nâng hậu môn
Cung gân của cơ nâng hậu môn
Phần mu - cụt của cơ nâng hậu môn
Phần mu - trực tràng của cơ nâng hậu môn
Xương mu *(mặt cắt)*
Tĩnh mạch mu sâu của âm vật
Niệu đạo
Âm đạo
Trực tràng

F. Netter M.D.

Xem thêm hình 263, 366, 392

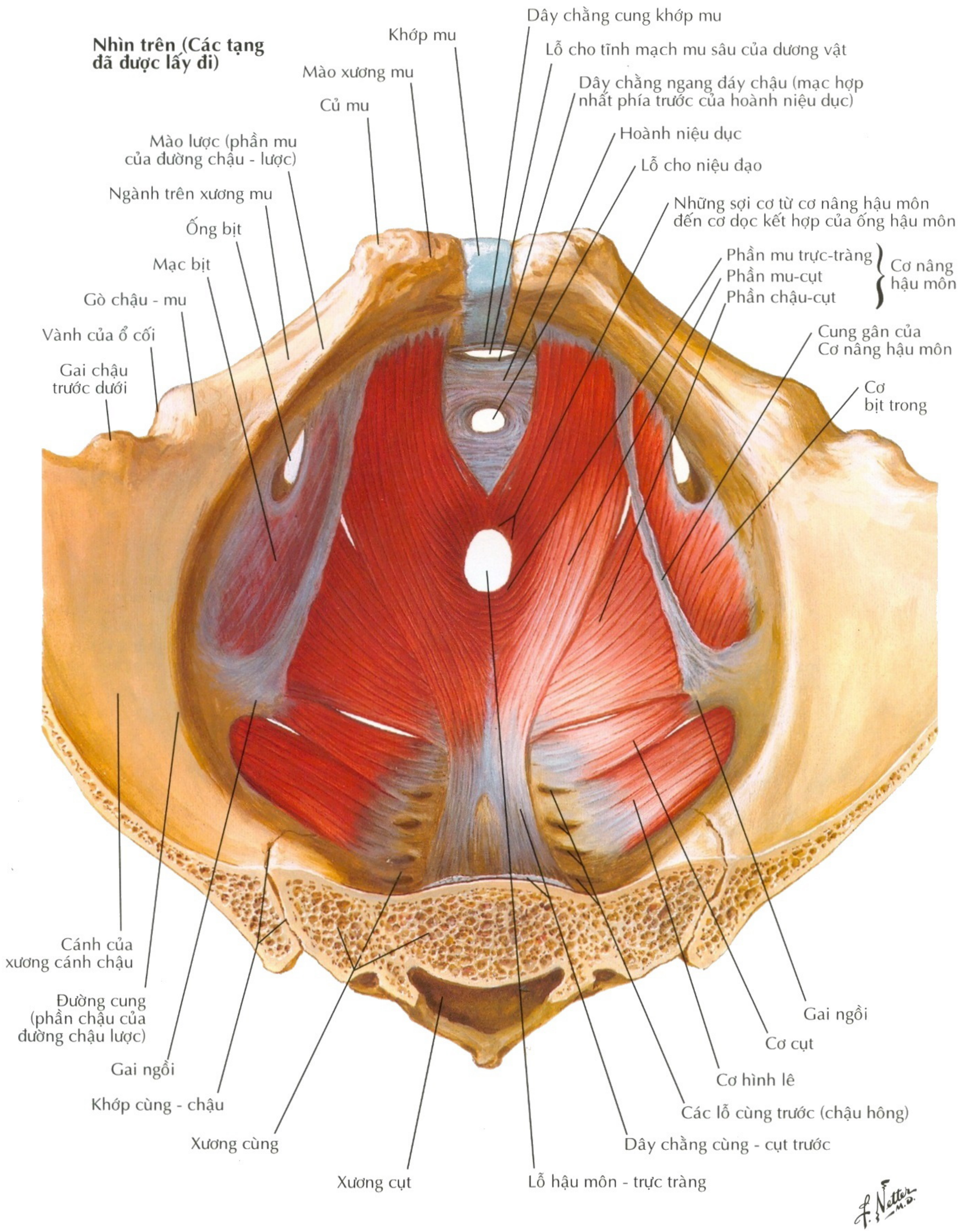

Hình 358 NỀN CHẬU VÀ CÁC CẤU TRÚC

Xem thêm hình 383

Nhìn dưới

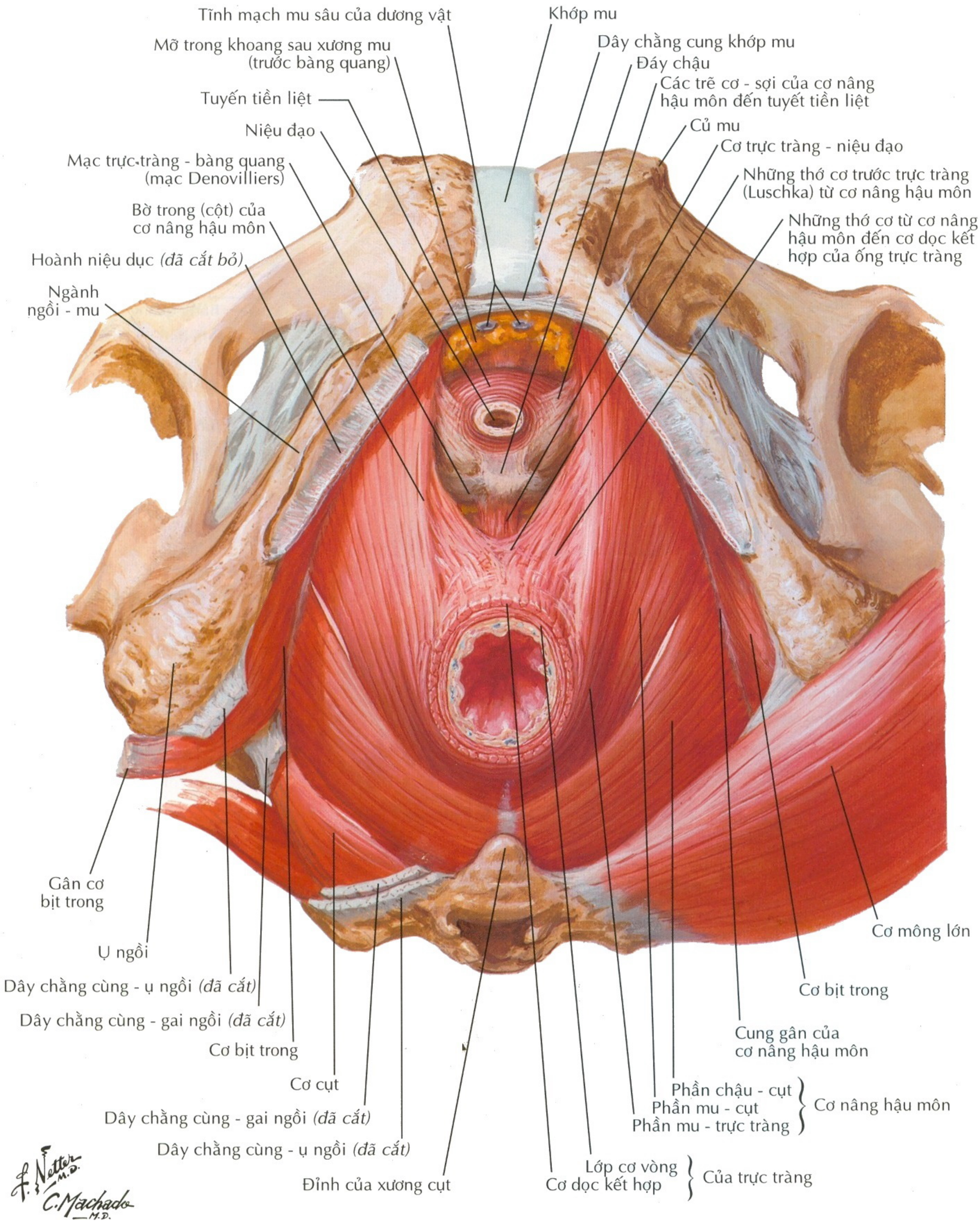

Thiết đồ đứng dọc cạnh giữa

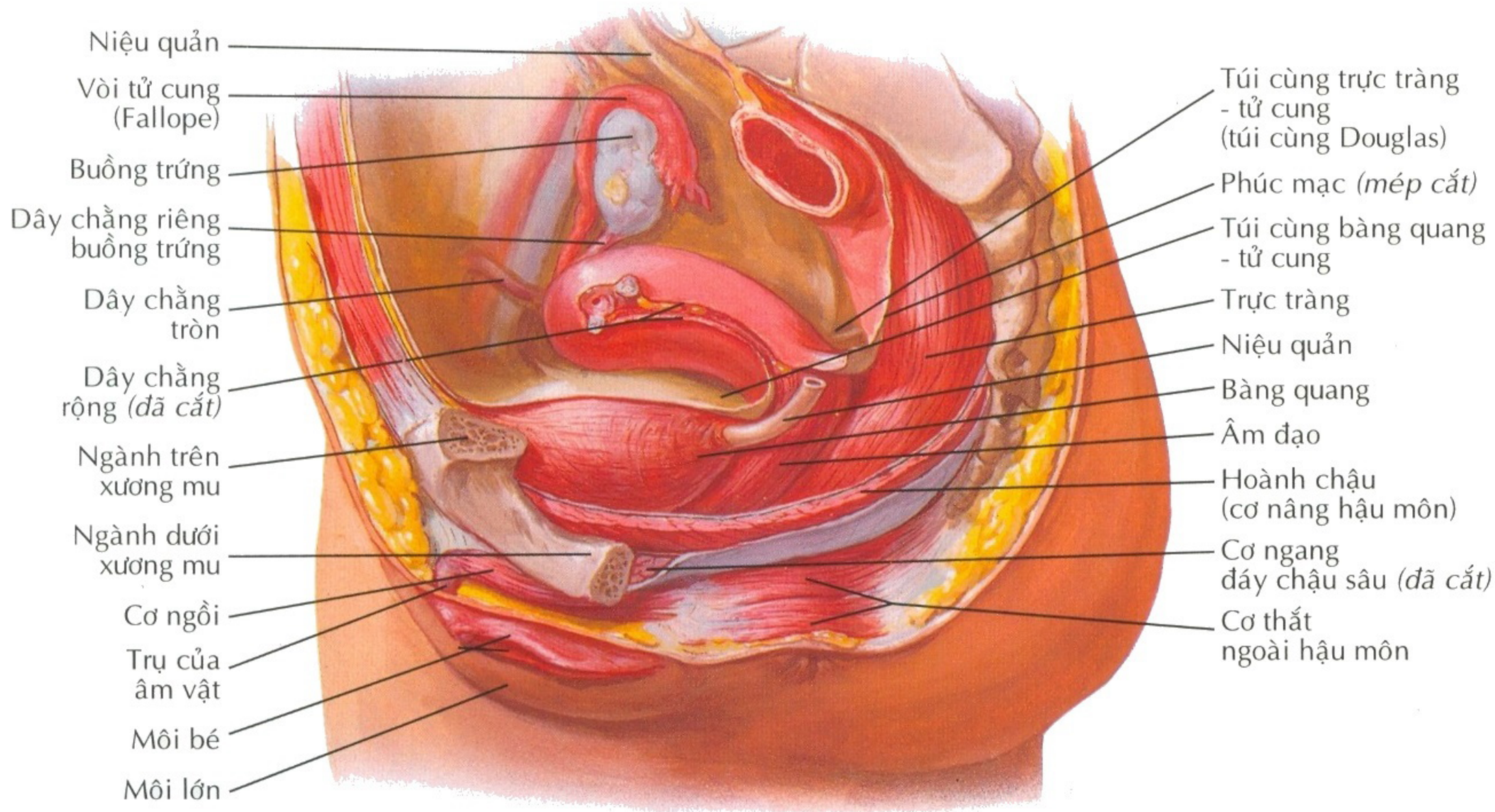

Thiết đồ đứng dọc giữa

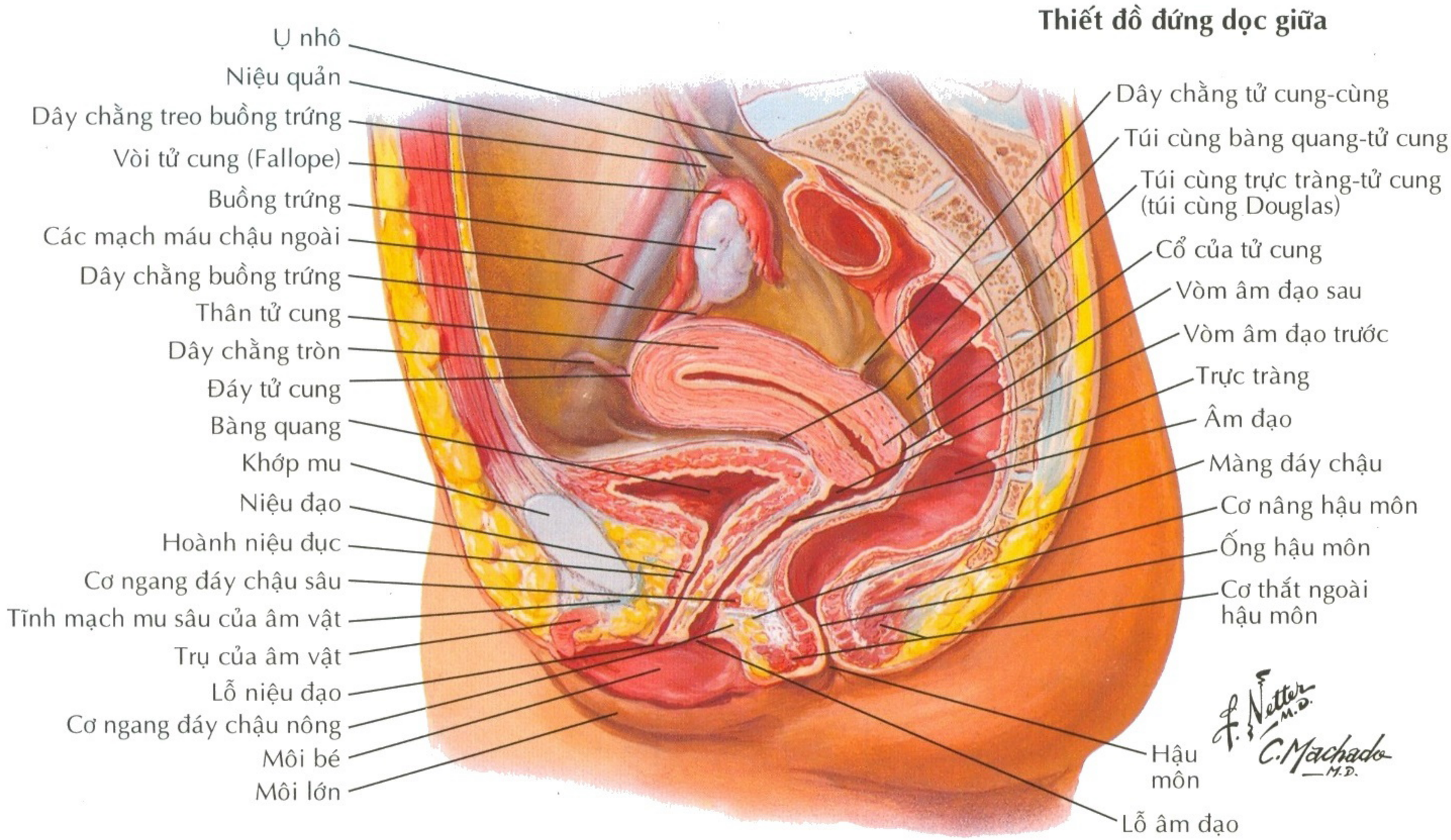

hinhanhykhoa.com

Thiết đồ đứng dọc cạnh giữa

Các mạch máu chậu ngoài
Phúc mạc
Cơ thẳng bụng
Lá trước bao cơ thẳng bụng
Mạc ngang
Mạc trước bàng quang - rốn
Mạc dưới da { Mạc Camper, Mạc Scarpa }
Ngành trên xương mu *(đã cắt)*
Dây chằng hình quai dương vật
Dây chằng treo dương vật
Mô mỡ lỏng lẻo và đám rối tĩnh mạch bàng quang trong khoang sau xương mu (trước bàng quang)
Tĩnh mạch mu sâu của dương vật
Vật hang
Mạc sâu của dương vật (mạc Bluck)
Vật xốp
Mạc nông của dương vật và bìu (Dartos)
Vách bìu
Tinh hoàn
Ống dẫn tinh
Bàng quang và mạc
Niệu quản *(đã cắt)*
Túi tinh
Ngách sau bàng quang
Trực tràng
Mạc sau bàng quang (mạc Denonviliers)
Tuyến tiền liệt (được bọc bởi mạc)
Ngành ngồi - mu *(đã cắt)*
Hoành chậu (cơ nâng hậu môn)
Cơ ngang đáy chậu sâu
Thân đáy chậu
Phần sâu, Phần nông, Phần dưới da } Cơ thắt ngoài hậu môn
Mạc bọc (mạc Gallaudet)
Mạc đáy chậu nông (mạc Colles) (mạc dưới của khoang đáy chậu nông)
Mạc nông (dartos) của bìu
Mạc tinh ngoài

Thiết đồ đứng dọc giữa

Ống niệu rốn
Bàng quang { Đỉnh, Đáy, Thân, Tam giác, Cổ }
Khớp mu
Dây chằng hình quai dương vật
Dây chằng treo dương vật
Dây chằng cung khớp mu dưới
Dây chằng ngang đáy chậu (mạc hợp nhất phía trước của hoành niệu dục)
Hoành niệu dục
Khoang đáy chậu nông
Vật hang
Vật xốp
Mạc nông (Dartos) của dương vật và bìu
Mạc sâu của dương vật (mạc Buck)
Bao qui đầu
Qui đầu của dương vật và lỗ niệu đạo ngoài
Mạc bàng quang
Ngách sau bàng quang (khoang)
Trực tràng
Túi tinh
Tuyến tiền liệt
Mạc sau bàng quang (mạc Denonvilliers)
Hoành niệu dục
Tuyến hoành niệu đạo (tuyến Cowper)
Thân đáy chậu
Cơ hành xốp
Mạc bọc (mạc Gallaudet)
Mạc đáy chậu nông (mạc Colles)
Mạc Buck
Vách bìu
Hố thuyền

F. Netter M.D.
C. Machado M.D.

Các Cấu Trúc Chứa Trong Chậu Hông: Nữ

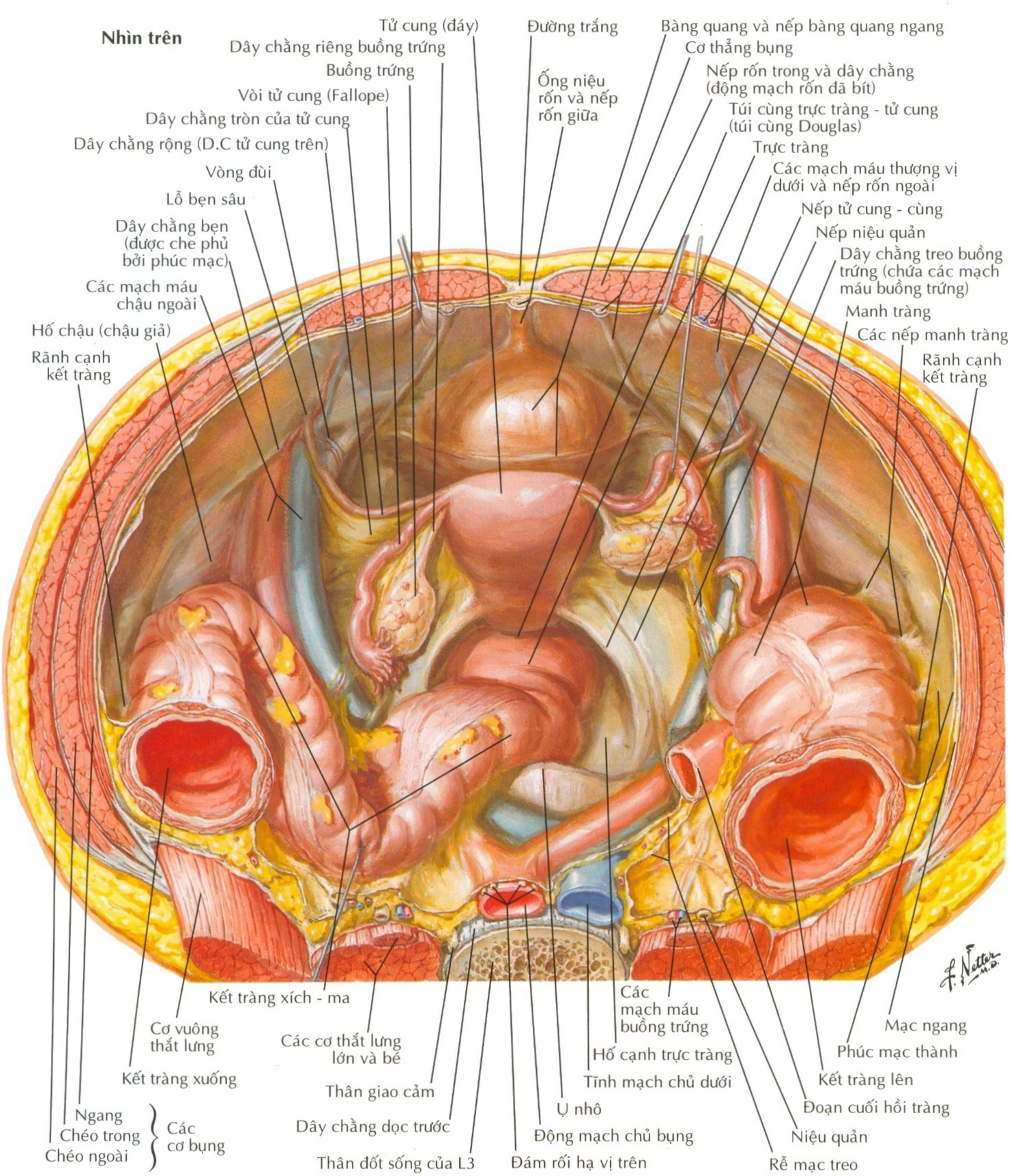

Hình 362 **NỀN CHẬU VÀ CÁC CẤU TRÚC**

Nhìn trên

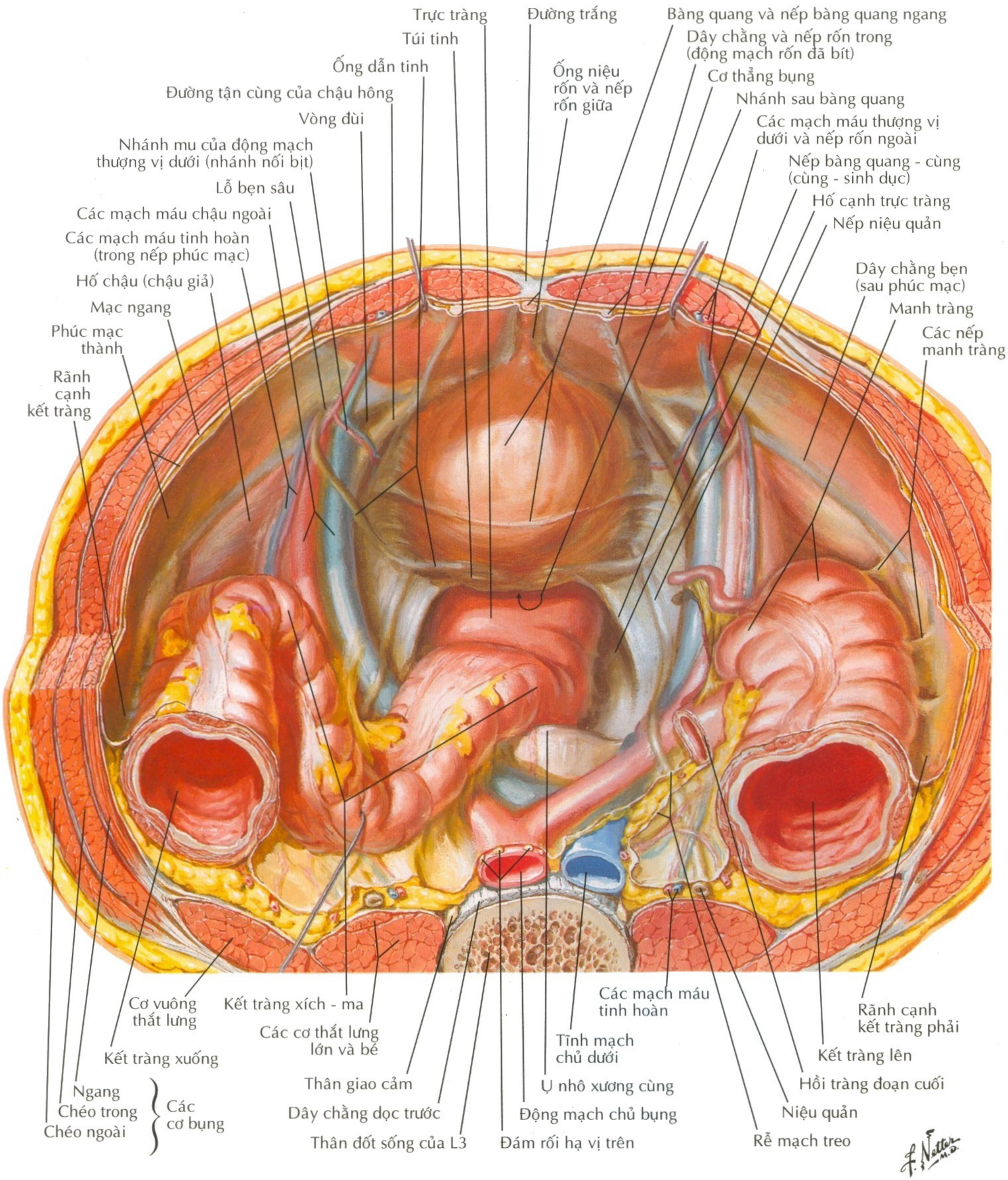
Trực tràng
Túi tinh
Ống dẫn tinh
Đường tận cùng của chậu hông
Vòng đùi
Nhánh mu của động mạch thượng vị dưới (nhánh nối bịt)
Lỗ bẹn sâu
Các mạch máu chậu ngoài
Các mạch máu tinh hoàn (trong nếp phúc mạc)
Hố chậu (chậu giả)
Mạc ngang
Phúc mạc thành
Rãnh cạnh kết tràng
Đường trắng
Ống niệu rốn và nếp rốn giữa
Bàng quang và nếp bàng quang ngang
Dây chằng và nếp rốn trong (động mạch rốn đã bít)
Cơ thẳng bụng
Nhánh sau bàng quang
Các mạch máu thượng vị dưới và nếp rốn ngoài
Nếp bàng quang - cùng (cùng - sinh dục)
Hố cạnh trực tràng
Nếp niệu quản
Dây chằng bẹn (sau phúc mạc)
Manh tràng
Các nếp manh tràng
Cơ vuông thắt lưng
Kết tràng xích - ma
Các cơ thắt lưng lớn và bé
Kết tràng xuống
Ngang
Chéo trong
Chéo ngoài
Các cơ bụng
Thân giao cảm
Dây chằng dọc trước
Thân đốt sống của L3
Các mạch máu tinh hoàn
Tĩnh mạch chủ dưới
Ụ nhô xương cùng
Động mạch chủ bụng
Đám rối hạ vị trên
Rễ mạch treo
Niệu quản
Hồi tràng đoạn cuối
Kết tràng lên
Rãnh cạnh kết tràng phải
F. Netter M.D.

Nữ: Nhìn trên

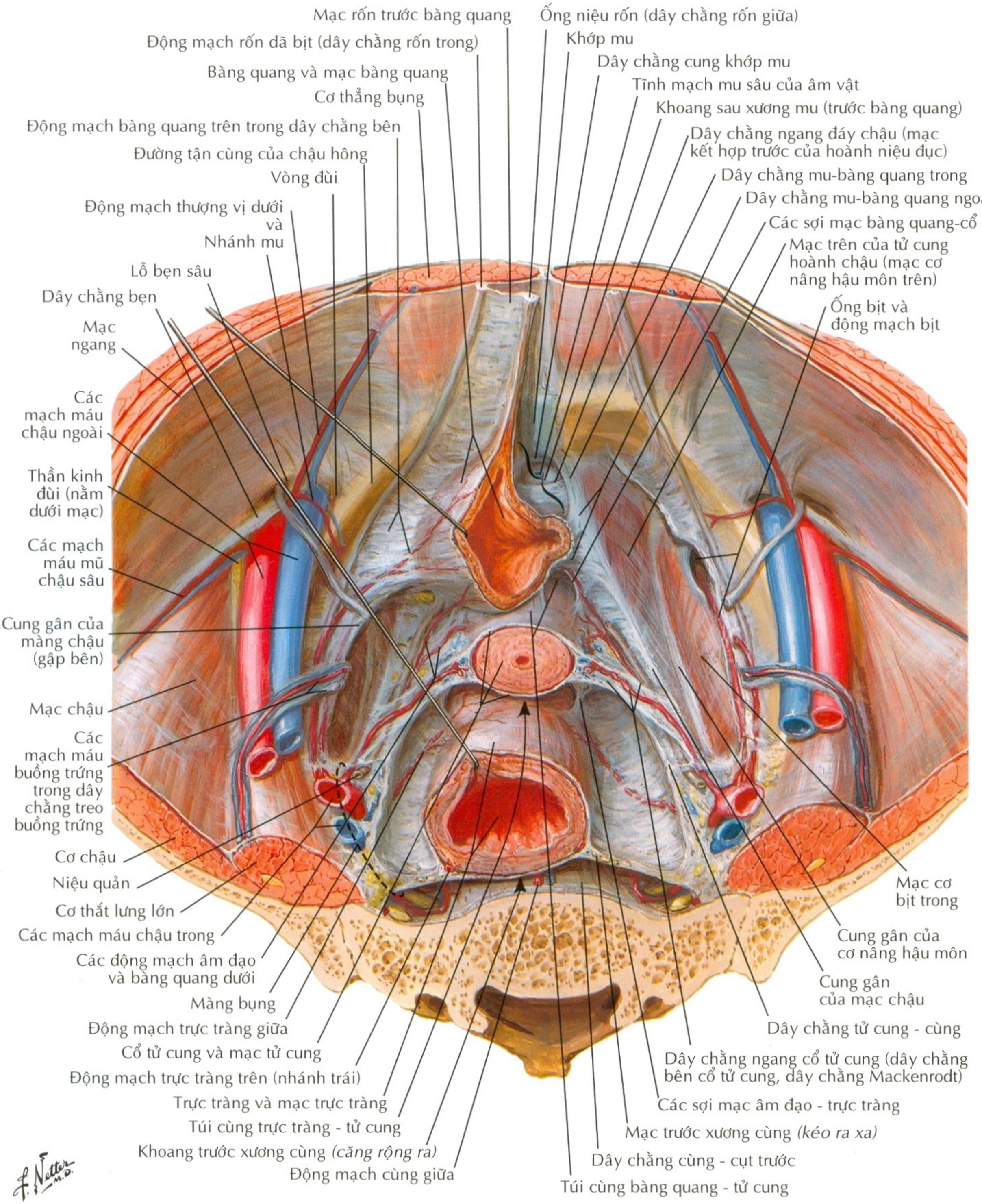

Hình 364 **NỀN CHẬU VÀ CÁC CẤU TRÚC**

Nữ: thiết đồ đứng dọc giữa

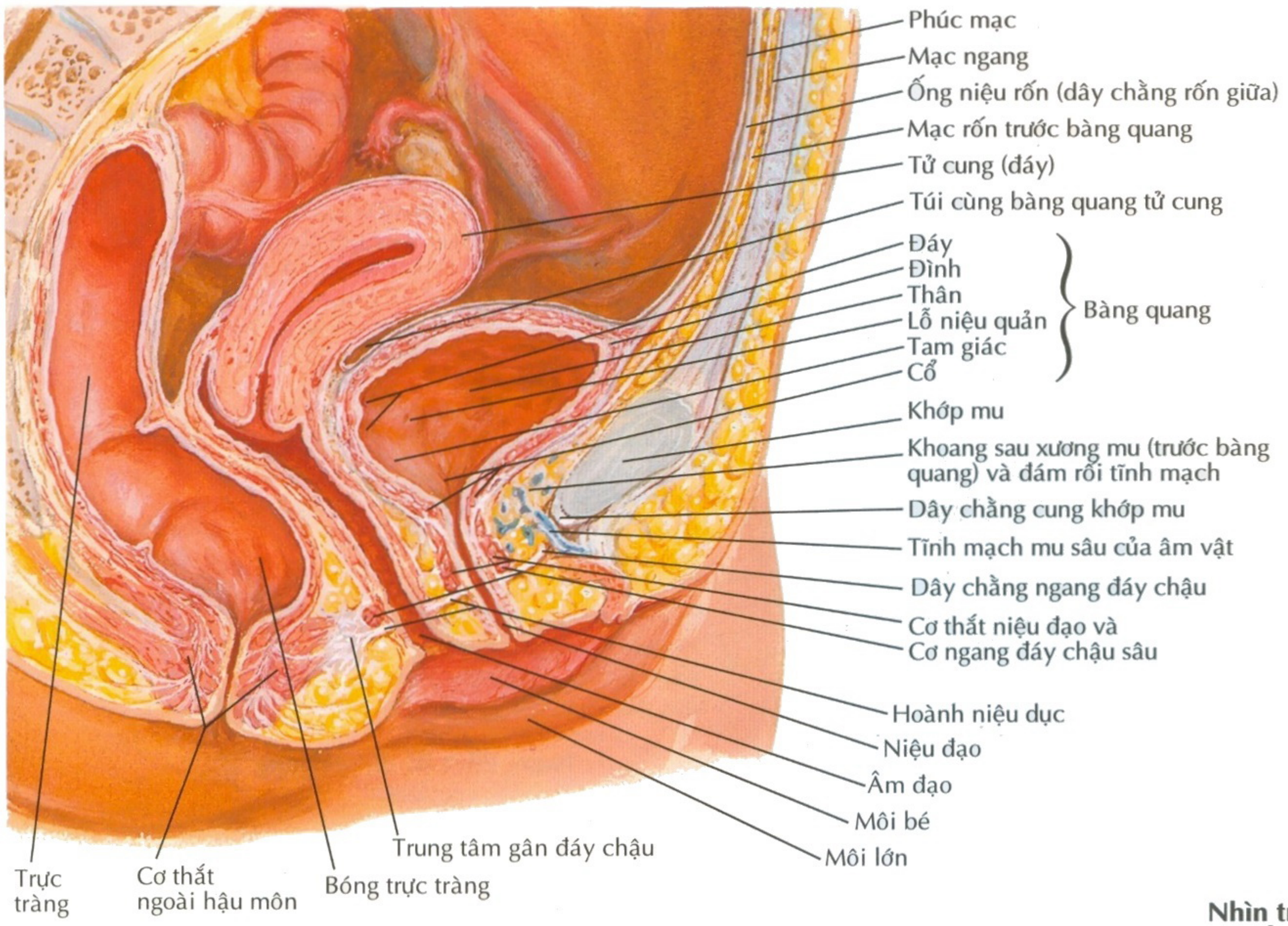

Nhìn trên với phúc mạc và mạc bàng quang đã được lấy đi

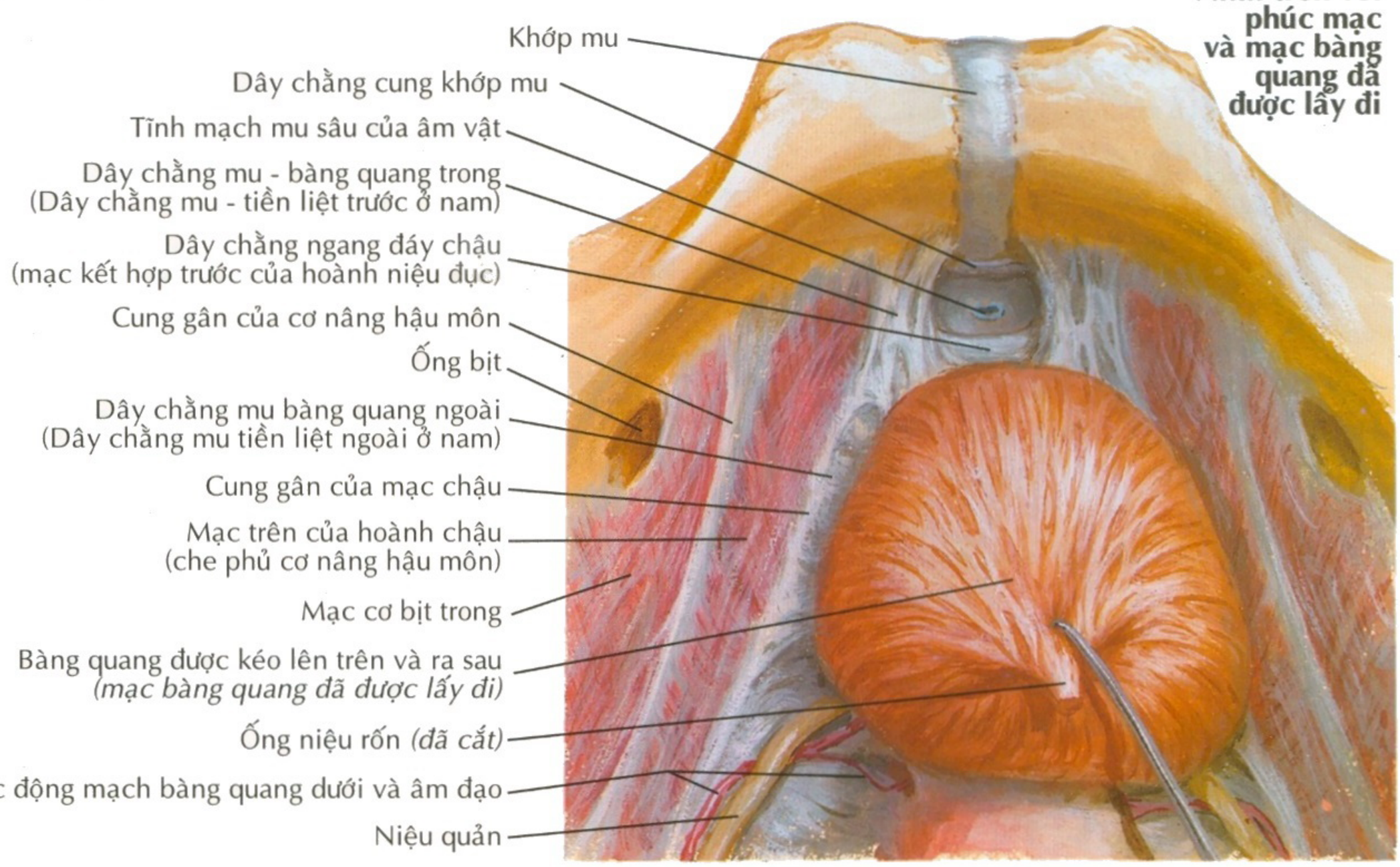

F. Netter M.D.
C. Machado M.D.

Bàng Quang: Nam và Nữ

Xem thêm hình 343, 360, 361, 365, 400, 402, 403, 417

Nữ: thiết đồ đứng ngang

Phúc mạc
Thân bàng quang
Đáy bàng quang
Nếp gian niệu quản
Lỗ của niệu quản trái
Tam giác bàng quang
Cổ bàng quang
Khoang cạnh bàng quang và đám rối tĩnh mạch
Mạc bàng quang
Cung gân cơ của cơ nâng hậu môn
Cơ bịt trong
Cơ nâng hậu môn
Cung gân của mạc chậu
Niệu đạo
Cơ thắt niệu đạo
Hoành niệu dục
Ngành dưới xương mu
Trụ âm vật và cơ ngồi hang
Vật xốp và cơ hành xốp
Đáy chậu sâu (mạc Gallauget)
Mạc đáy chậu nông (mạc Colles)
Dây chằng tròn tử cung
Âm đạo

Nam: thiết đồ đứng ngang

Phúc mạc
Thân bàng quang
Đáy bàng quang
Ống dẫn tinh
Nếp gian niệu quản
Lỗ của niệu quản phải
Tam giác bàng quang
Cổ bàng quang
Khoang cạnh bàng quang và đám rối tĩnh mạch
Cung gân của cơ nâng hậu môn
Lưỡi bàng quang
Cơ bịt trong
Cơ nâng hậu môn
Mạc tiền liệt
Tuyến tiền liệt và niệu đạo tiền liệt
Lồi tinh (ụ núi)
Tuyến hoành niệu đạo (Cowper)
Cơ thắt niệu đạo trong hoành niệu dục
Hành niệu đạo
Vật xốp và cơ hành xốp
Mạc bọc (Gallaudet)
Cơ thắt niệu đạo trong
Cung gân của mạc chậu
Ngách trước của hố hậu môn (trực tràng)
Ngành dưới xương mu
Trụ của dương vật và cơ ngồi hang
Mạc đáy chậu nông (mạc Colles)

F. Netter M.D.
C. Machado M.D.

Hình 366 **BÀNG QUANG**

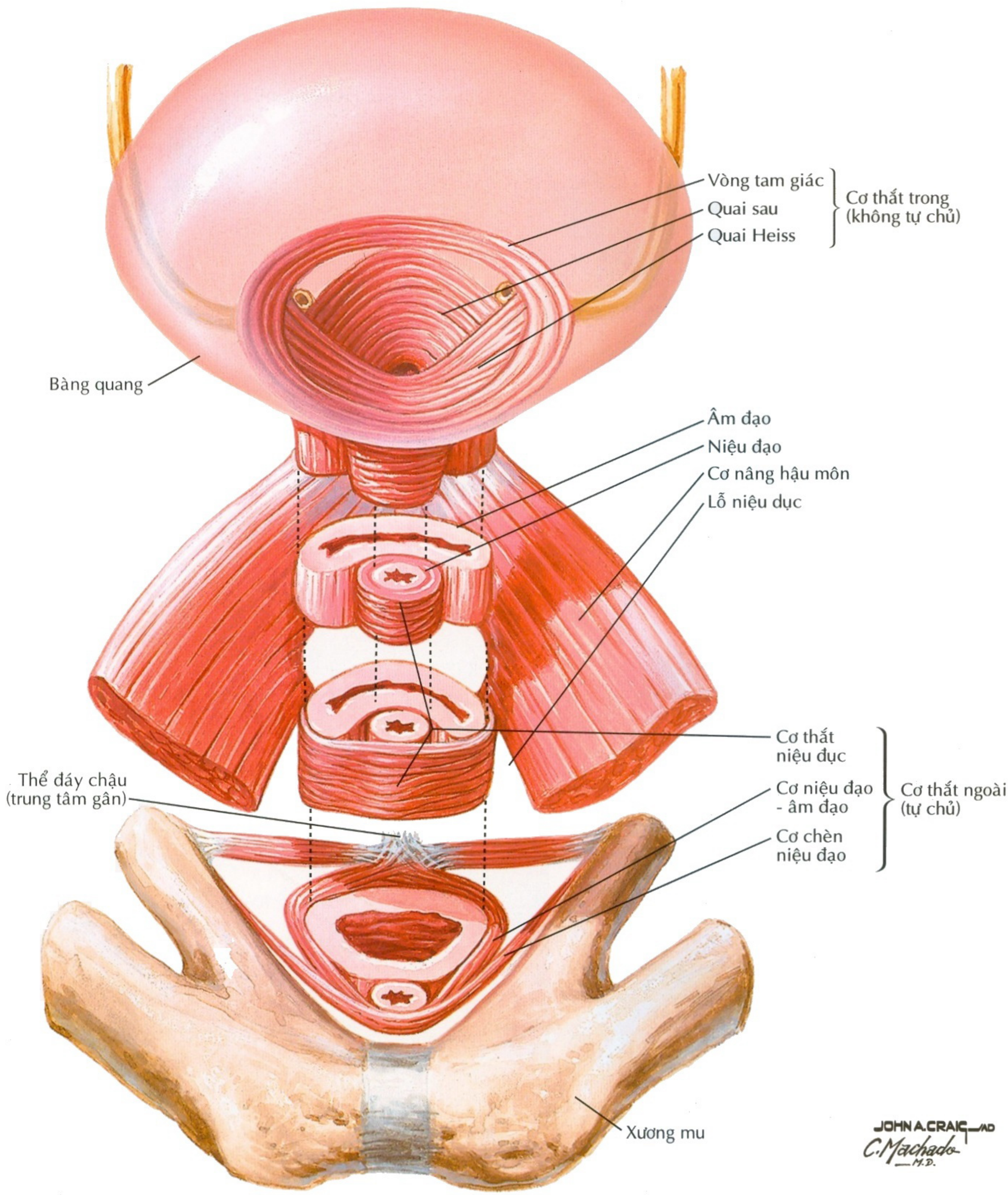

BÀNG QUANG

Hình 367

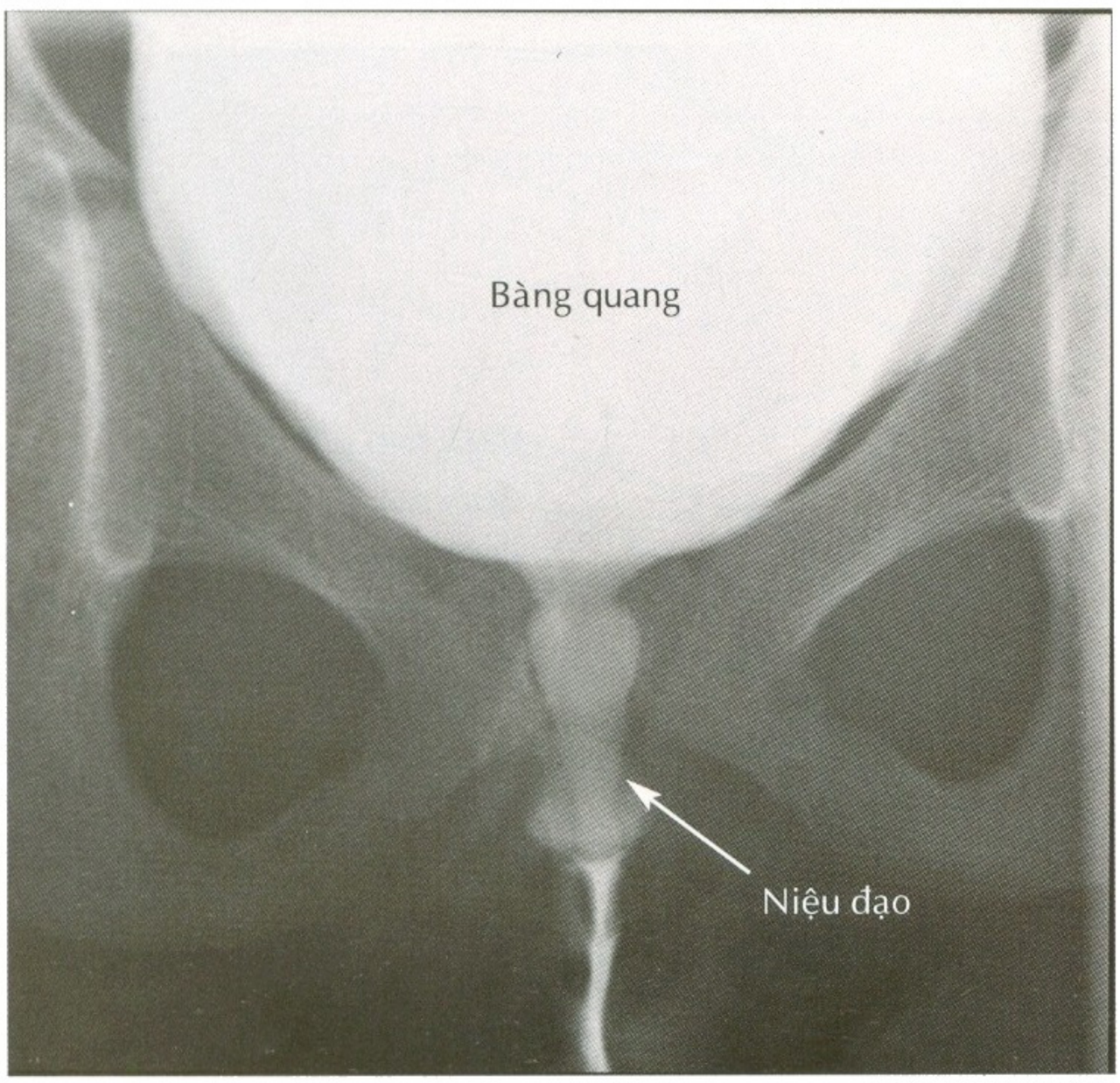

Niệu đạo nữ, trẻ 8 tuổi

Phim chụp bàng quang - niệu đạo đang tiểu tiện, trẻ nam 2 tuổi

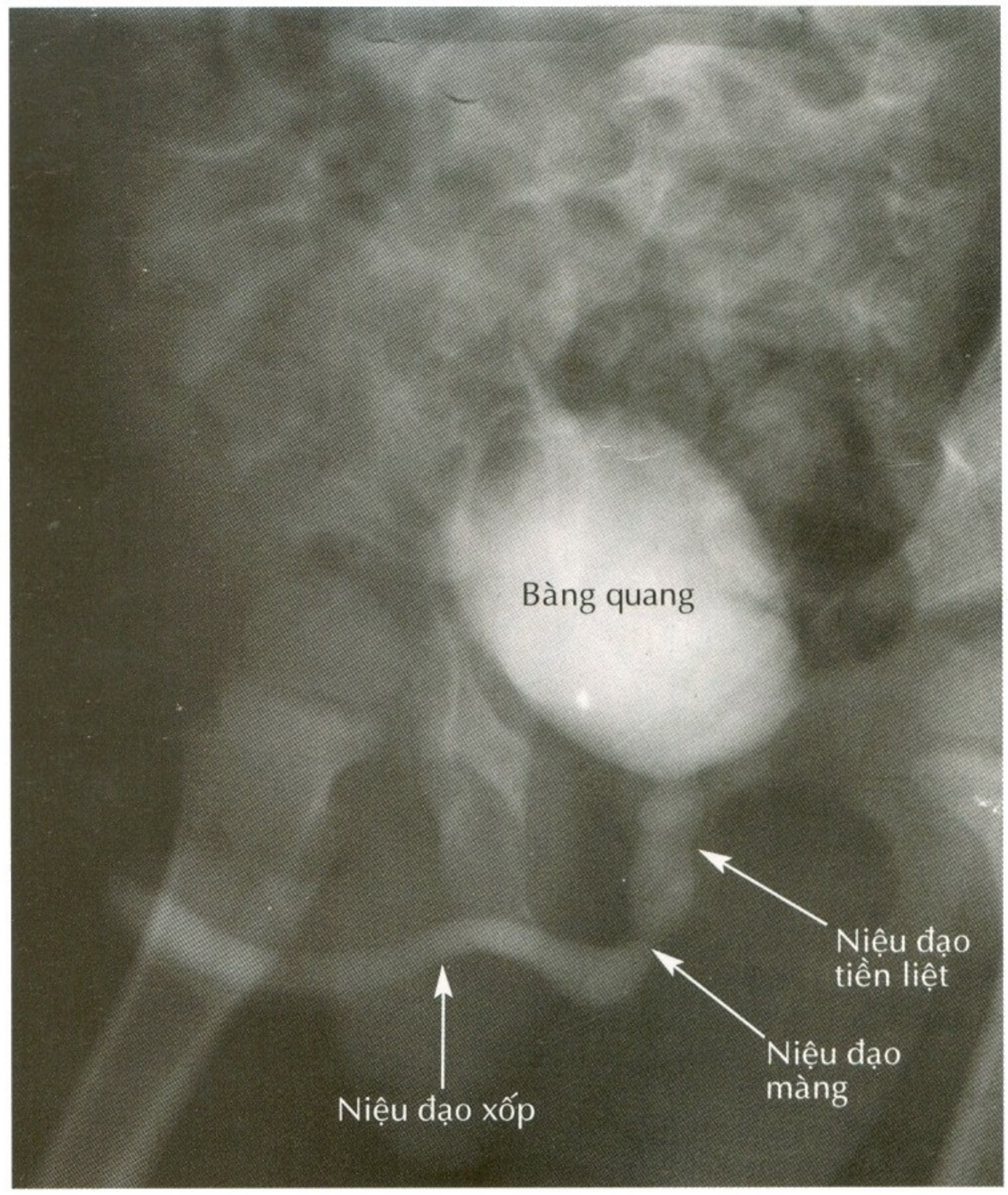

Nhìn trên với phúc mạc để nguyên

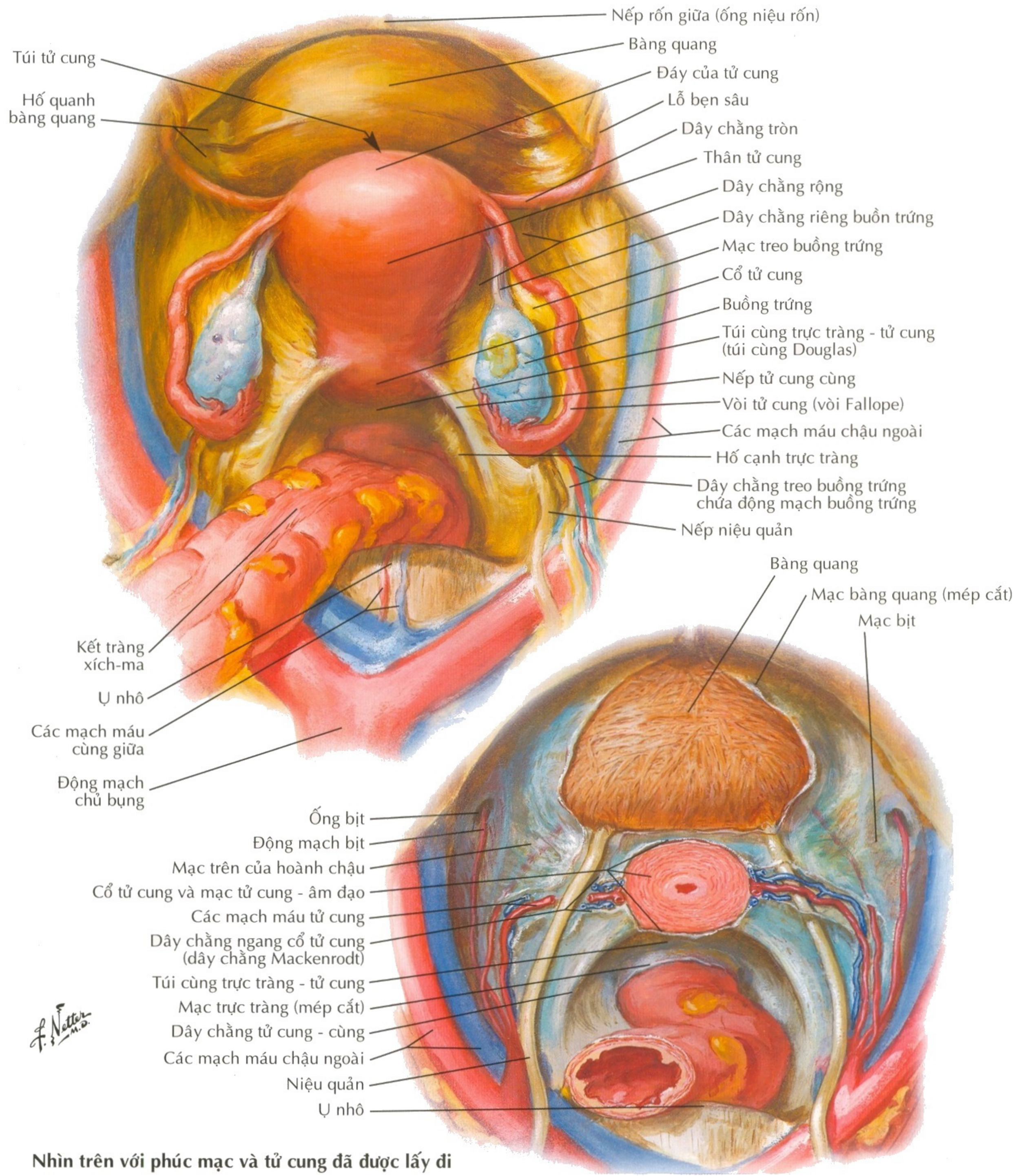

Nhìn trên với phúc mạc và tử cung đã được lấy đi

Xem thêm hình 400, 402, 404, 406, 412, 414, 415

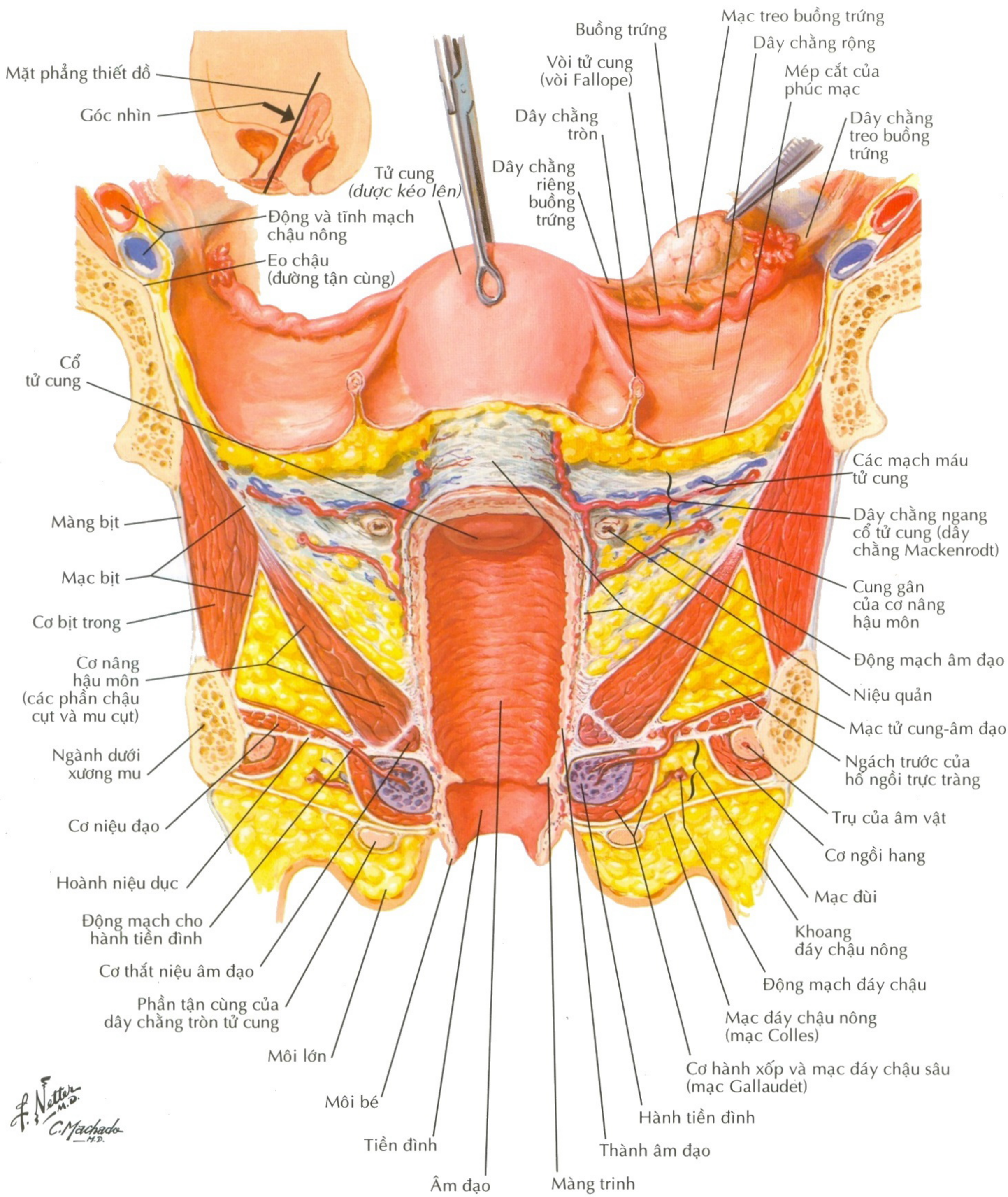

Hình 370 **CÁC CẤU TRÚC CỦA NỮ GIỚI**

hinhanhykhoa.com

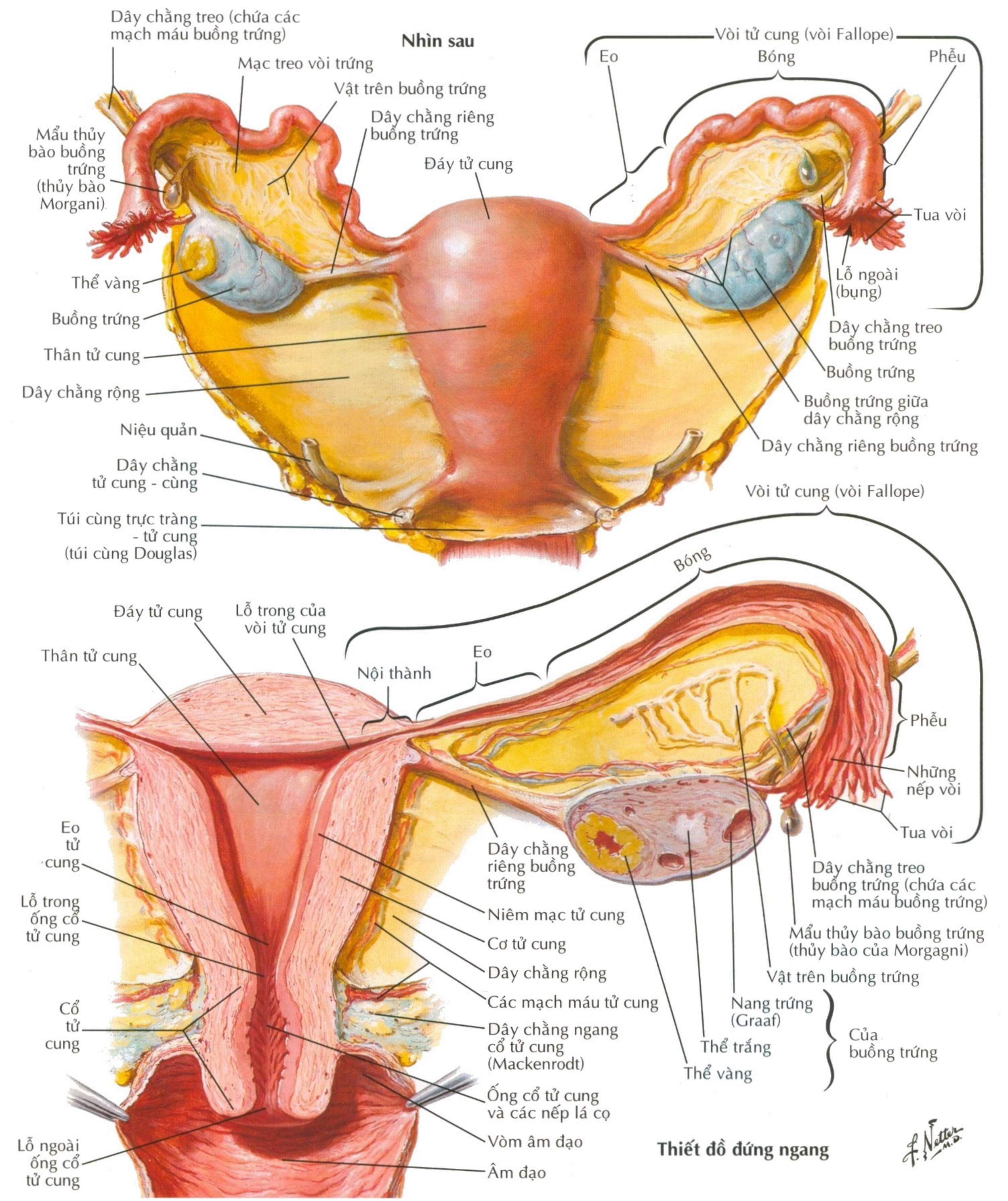
Nhìn sau
Dây chằng treo (chứa các mạch máu buồng trứng)
Mạc treo vòi trứng
Vật trên buồng trứng
Dây chằng riêng buồng trứng
Mẩu thủy bào buồng trứng (thủy bào Morgani)
Đáy tử cung
Thể vàng
Buồng trứng
Thân tử cung
Dây chằng rộng
Niệu quản
Dây chằng tử cung - cùng
Túi cùng trực tràng - tử cung (túi cùng Douglas)
Vòi tử cung (vòi Fallope)
Eo
Bóng
Phễu
Tua vòi
Lỗ ngoài (bụng)
Dây chằng treo buồng trứng
Buồng trứng
Buồng trứng giữa dây chằng rộng
Dây chằng riêng buồng trứng
Vòi tử cung (vòi Fallope)
Bóng
Đáy tử cung
Lỗ trong của vòi tử cung
Thân tử cung
Eo
Nội thành
Phễu
Những nếp vòi
Tua vòi
Dây chằng riêng buồng trứng
Dây chằng treo buồng trứng (chứa các mạch máu buồng trứng)
Eo tử cung
Lỗ trong ống cổ tử cung
Niêm mạc tử cung
Cơ tử cung
Dây chằng rộng
Các mạch máu tử cung
Mẩu thủy bào buồng trứng (thủy bào của Morgagni)
Vật trên buồng trứng
Nang trứng (Graaf)
Thể trắng
Thể vàng
Của buồng trứng
Cổ tử cung
Dây chằng ngang cổ tử cung (Mackenrodt)
Ống cổ tử cung và các nếp lá cọ
Vòm âm đạo
Âm đạo
Lỗ ngoài ống cổ tử cung
Thiết đồ đứng ngang
F. Netter M.D.

Các Dây Chằng của Chậu Hông

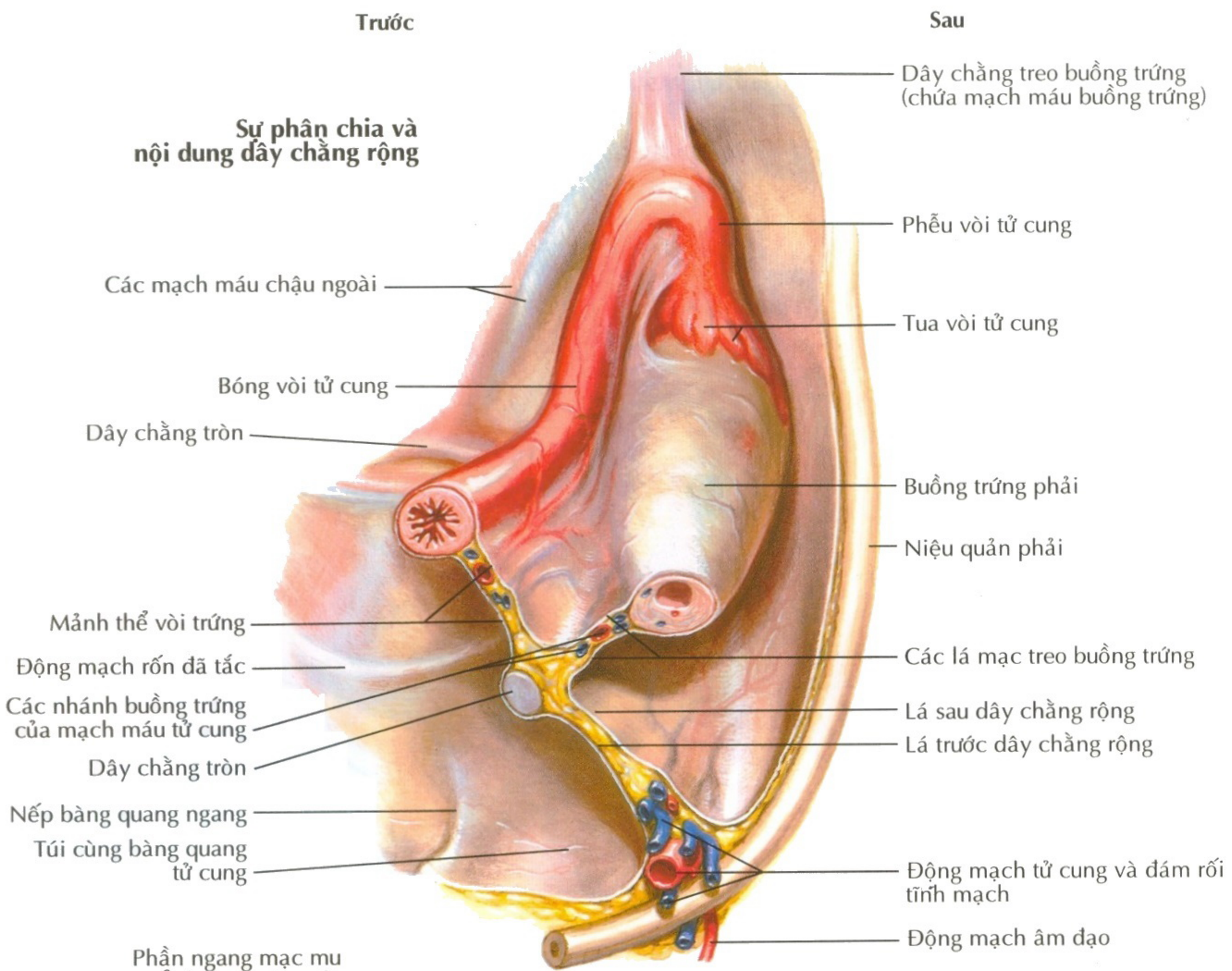

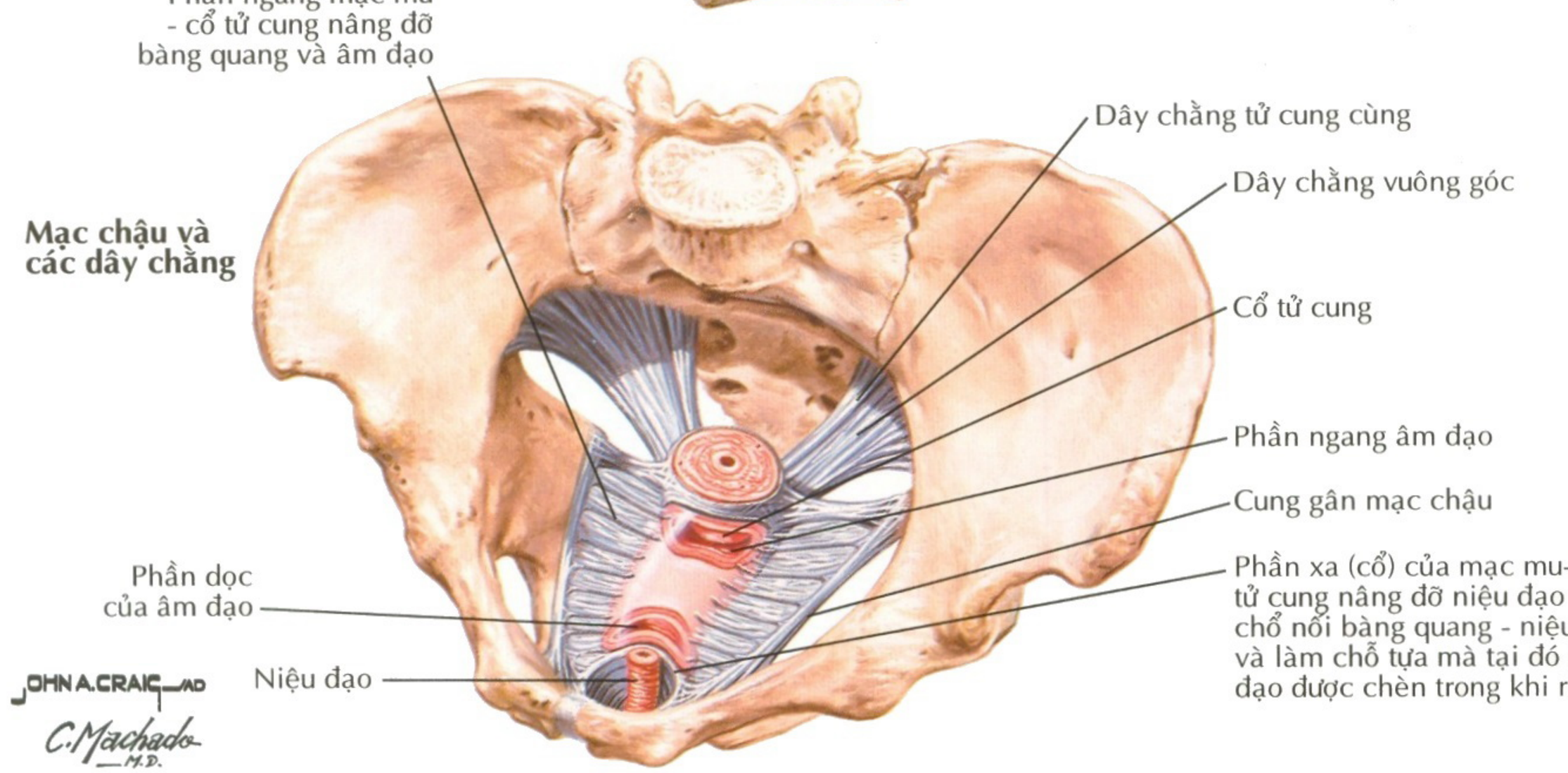

Hình 372

CÁC CẤU TRÚC CỦA NỮ GIỚI

Trưởng thành
(chưa có con)

Trưởng thành
(đã có con)

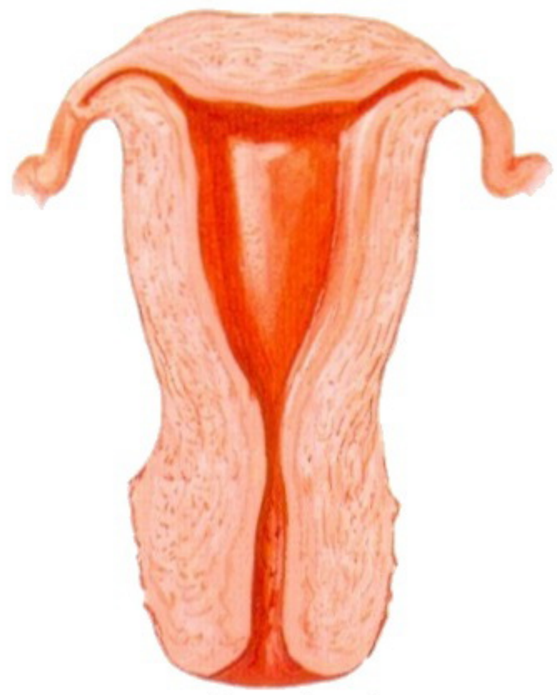

Trưởng thành
(sau mãn kinh)

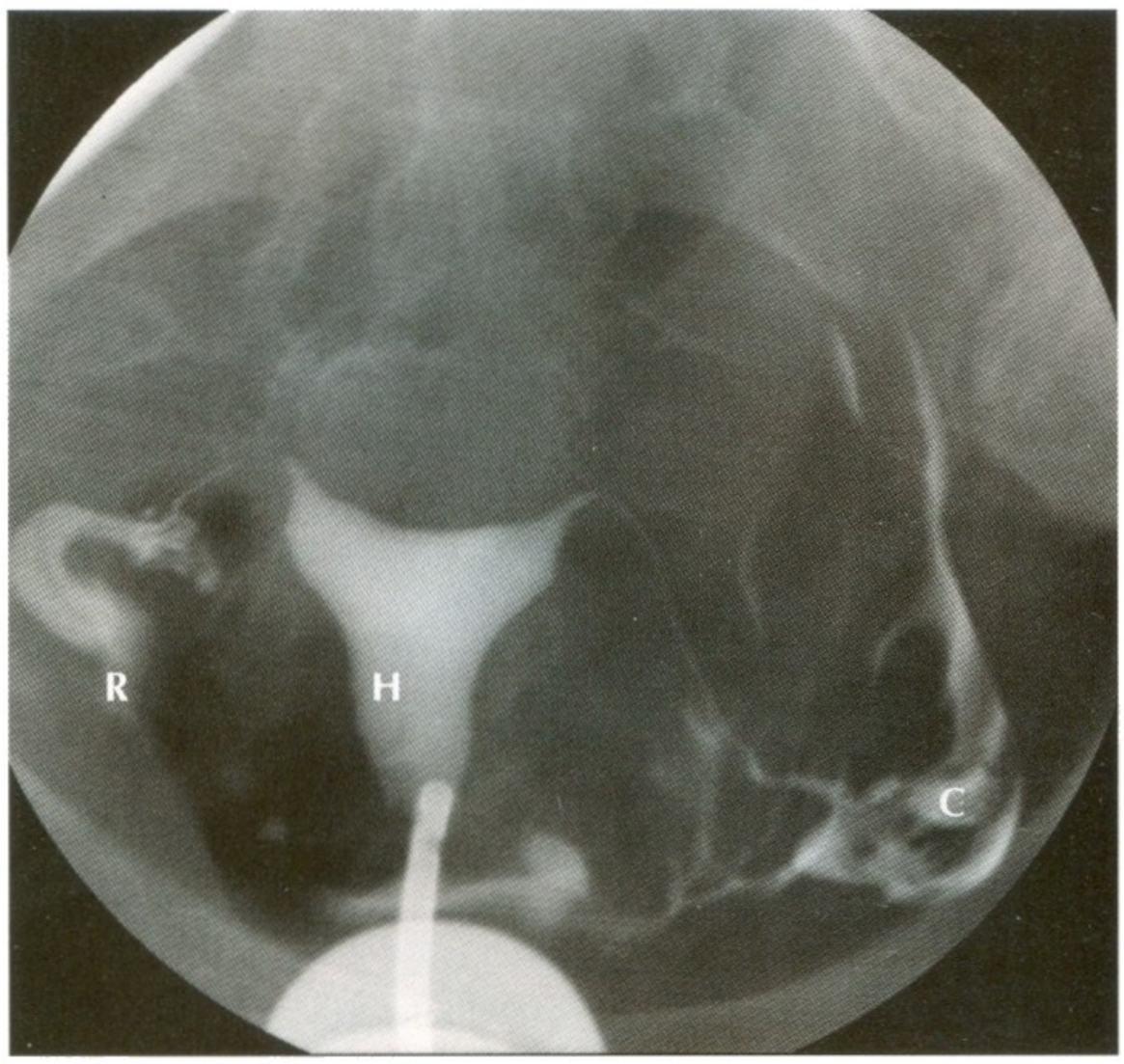

C Chất cản quang trong ổ bụng

H Tử cung trong phim chụp tử cung-vòi

R Vòi Fallope phải nhiễm trùng

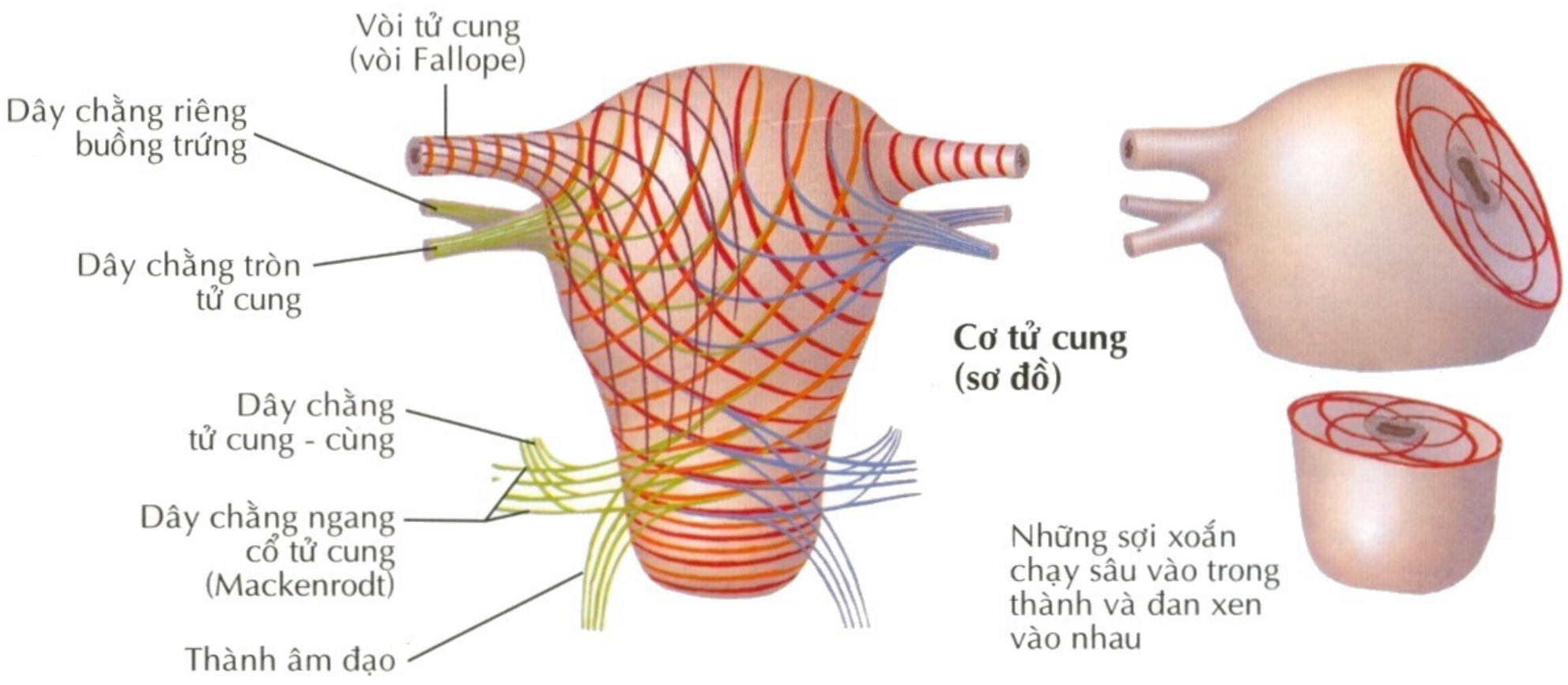

F. Netter M.D.

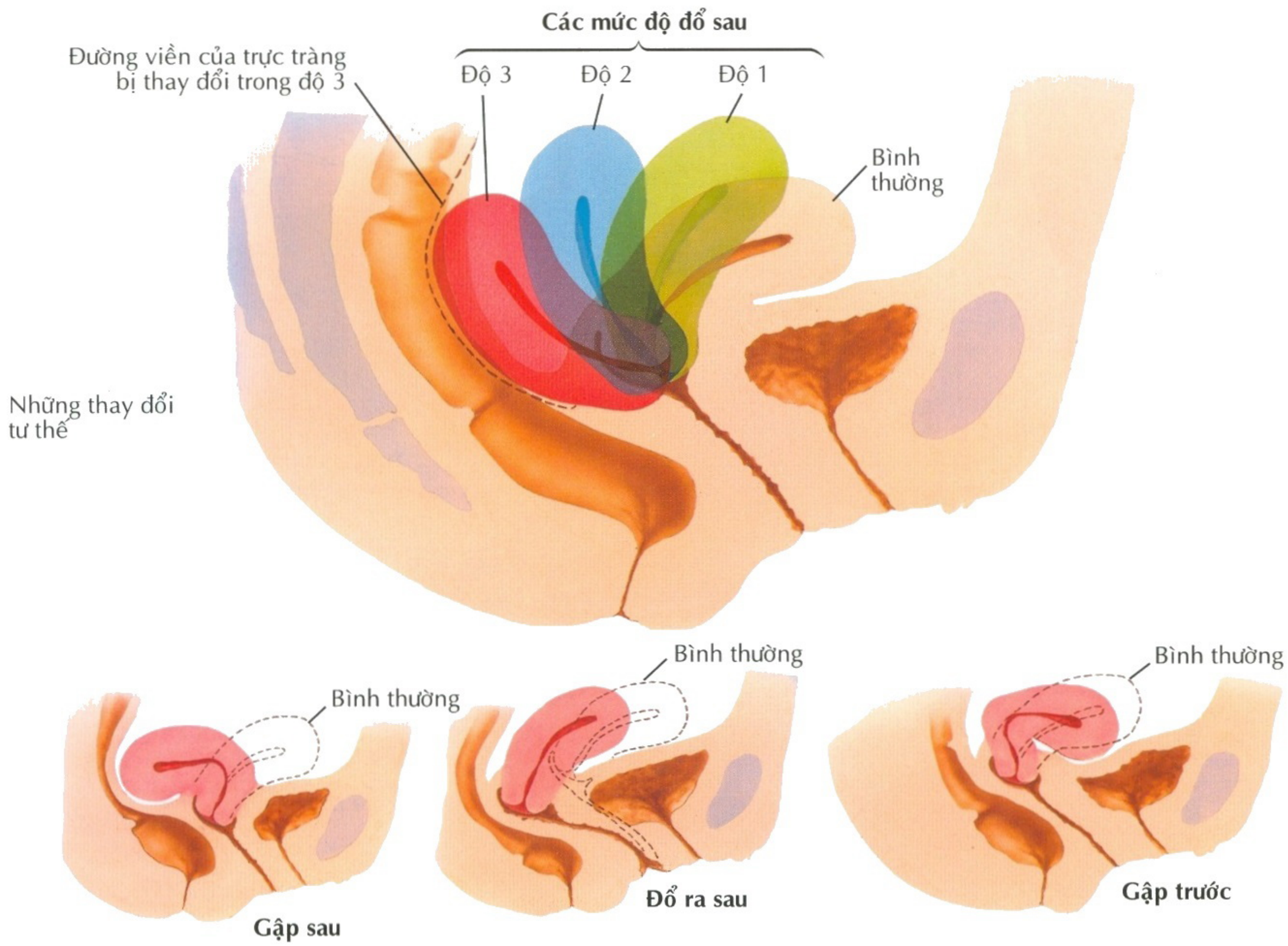

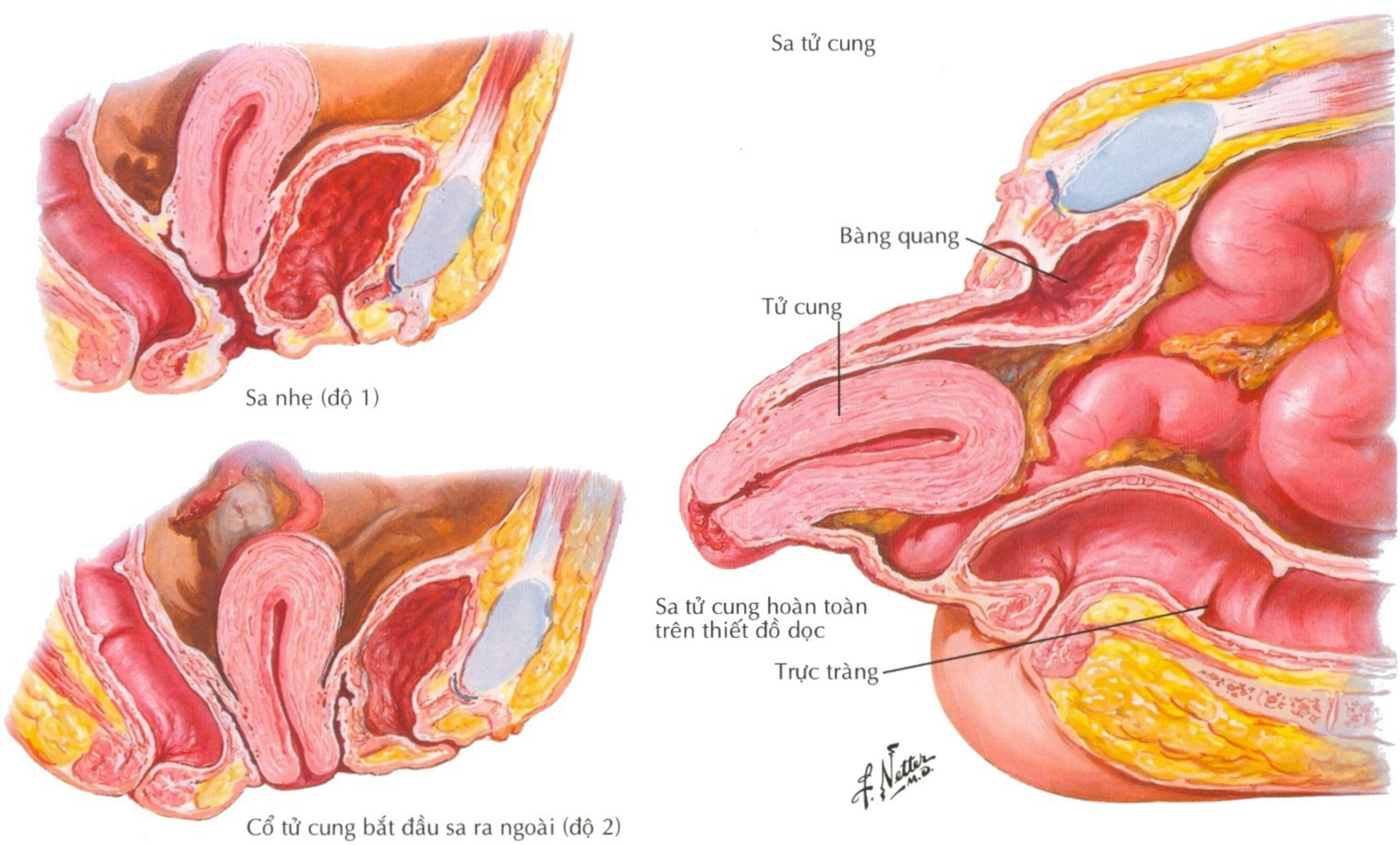

Hình 374 **CÁC CẤU TRÚC CỦA NỮ GIỚI**

Các vị trí làm tổ lạc chỗ

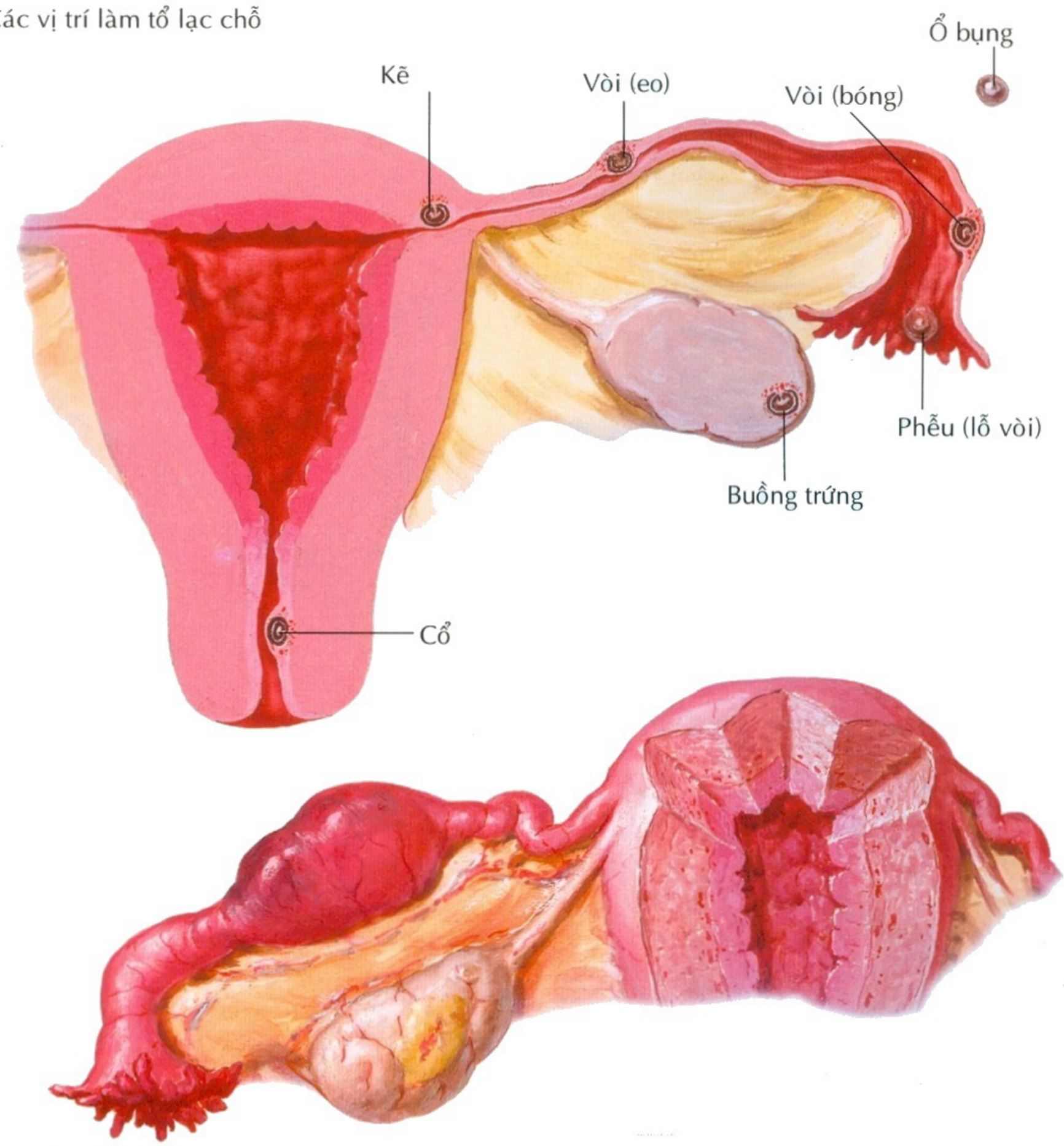

Thai ở vòi chưa vỡ

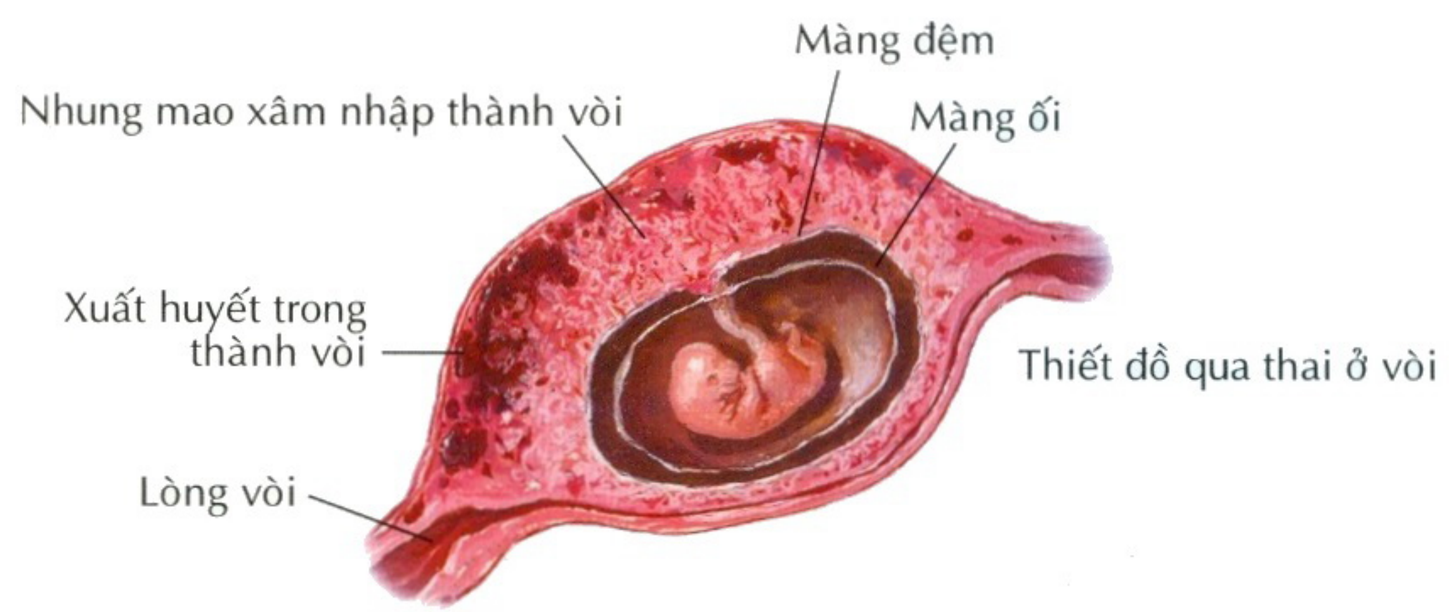

F. Netter M.D.

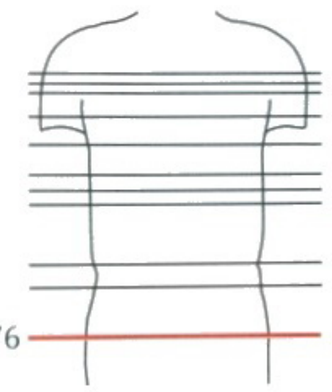

Thiết đồ ngang: mào xương mu, chỏm xương đùi, xương cụt

Phần trên của khớp mu
Lòng bàng quang
Thừng tinh
Cơ khép dài
Chỗ khởi đầu của niệu quản
Thân xương mu
Tuyến tiền liệt cùng niệu đạo tiền liệt
Cơ lược
Tĩnh mạch đùi
Cơ và gân cơ thắt lưng
Động mạch đùi
Cơ chậu
Thần kinh đùi
Chỏm xương đùi
Cơ may
Cổ xương đùi
Cơ thắt lưng - chậu
Cơ thẳng đùi
Cơ mông nhỡ
Cơ căng mạc đùi
Cơ mông bé
Cơ mông nhỡ
Mấu chuyển lớn
Động, tĩnh mạch và thần kinh bịt
Cơ sinh đôi dưới
Hố ổ cối
Thần kinh ngồi phải
Diện nguyệt và mặt khớp ổ cối
Cơ mông lớn
Cơ bịt trong
Thần kinh ngồi trái
Dây chằng cùng ụ ngồi
Động và tĩnh mạch thẹn trong
Các ống phóng tinh
Thần kinh thẹn
Chỗ gấp đáy chậu (chỗ chấm dứt trực tràng, bắt đầu ống hậu môn)
Khối mỡ hố ngồi trực tràng
Đỉnh xương cụt
Cơ nâng hậu môn (cơ mu trực tràng)
C. Machado M.D.

Xem thêm hình 404, 406, 404, 413

Gò mu
Mép môi trước
Mũ âm vật
Khe hở âm hộ
Qui đầu âm vật
Hãm âm vật
Lỗ niệu đạo
Môi bé
Môi lớn
Các lỗ đổ của các ống tuyến cạnh niệu đạo (tuyến Skene)
Tiền đình của âm đạo
Lỗ âm đạo
Lỗ đổ của tuyến tiền đình lớn (Bartholin)
Mảnh rách màng trinh
Hố tiền đình (hố thuyền)
Mép môi sau
Mép sau âm hộ của môi lớn
Đường giữa đáy chậu
Hậu môn

F. Netter M.D.

Màng trinh dạng vòng

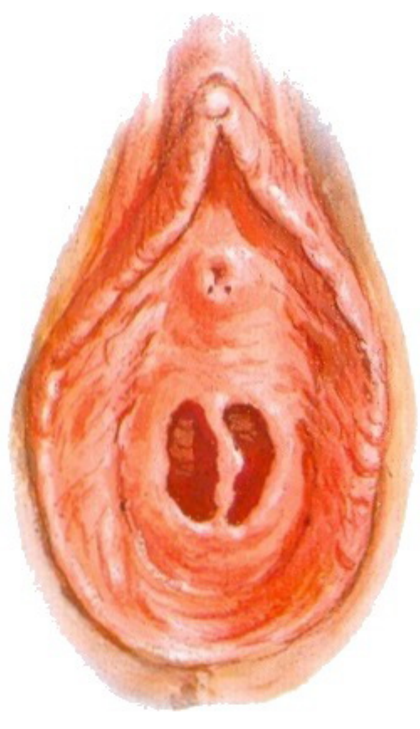

Màng trinh dạng vách

Màng trinh dạng sàng

Màng trinh ở người đã sinh con

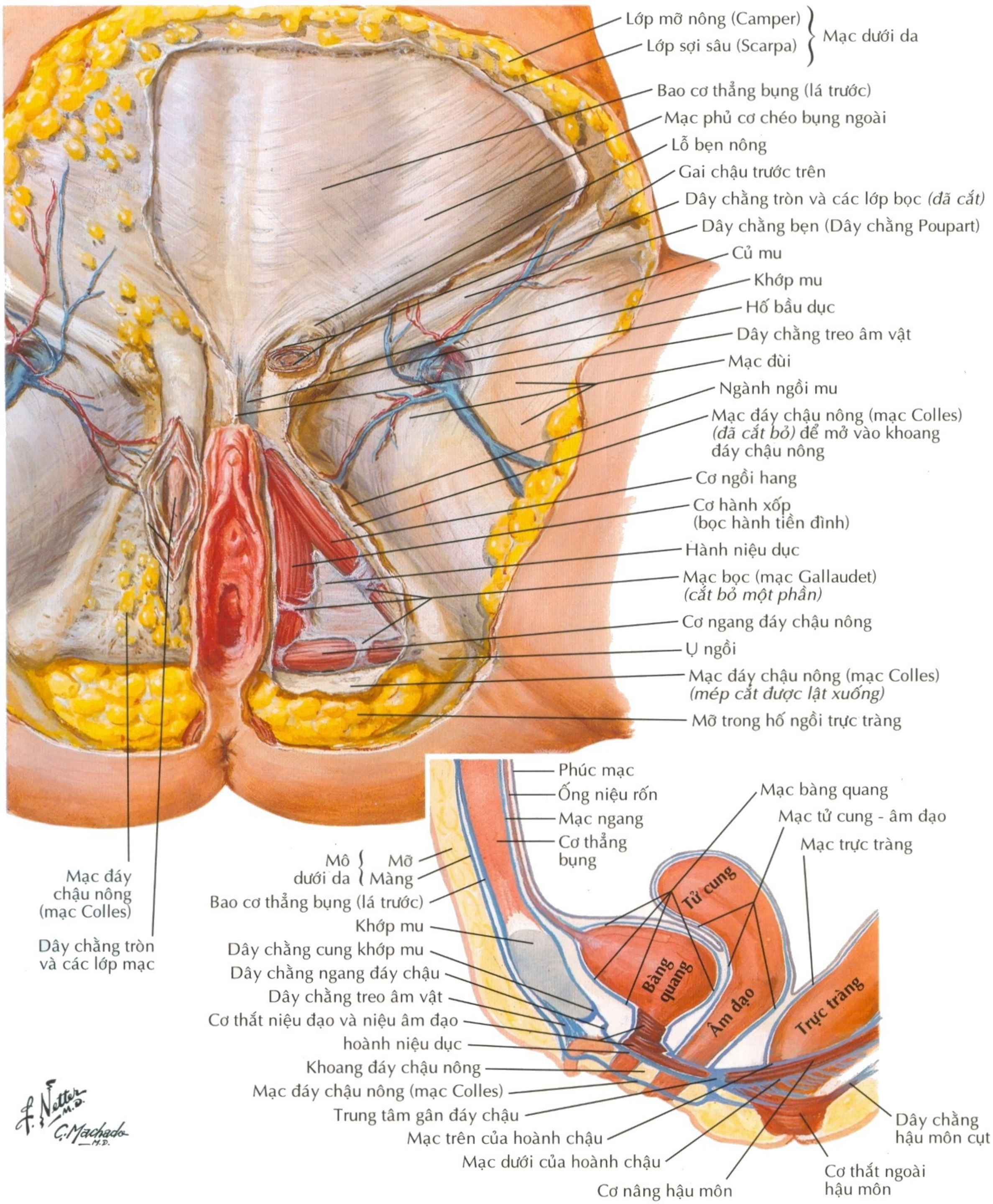

Hình 378 **CÁC CẤU TRÚC CỦA NỮ GIỚI**

Cơ hành xốp với mạc bọc (mạc Gallaudet) đã được lấy đi một phần
Âm vật
Dây chằng treo âm vật
Cơ ngồi hang
Hành tiền đình
Khoang đáy chậu nông (khoang hoặc ngăn)
Hoành niệu dục
Ngành ngồi mu với mép cắt của mạc đáy chậu nông (mạc Colles)
Tuyến tiền đình lớn (tuyến Bartholin)
Cơ hành xốp *(đã cắt đi)*
Hoành niệu dục
Cơ ngang đáy chậu nông
Ụ ngồi
Trung tâm gân của đáy chậu
Dây chằng cùng - ụ ngồi
Cơ mông to
Hố ngồi trực tràng
Xương cụt
Mạc bịt
Cung gân của cơ nâng hậu môn
Mạc dưới của hoành chậu *(đã cắt)*
Cơ nâng hậu môn
Cơ thắt ngoài hậu môn
Dây chằng hậu môn cụt

Niệu đạo
Trụ của âm vật
Cơ thắt niệu đạo
Ngành ngồi - mu
Mạc dưới của hoành niệu dục *(đã cắt và lật lên)*
Cơ niệu đạo
Hành tiền đình
Cơ thắt vòng niệu âm đạo
Âm đạo
Tuyến tiền đình lớn (tuyến Bartholin)
Cơ ngang đáy chậu sâu
Hoành niệu dục

F. Netter M.D.

CÁC CẤU TRÚC CỦA NỮ GIỚI **Hình 379**

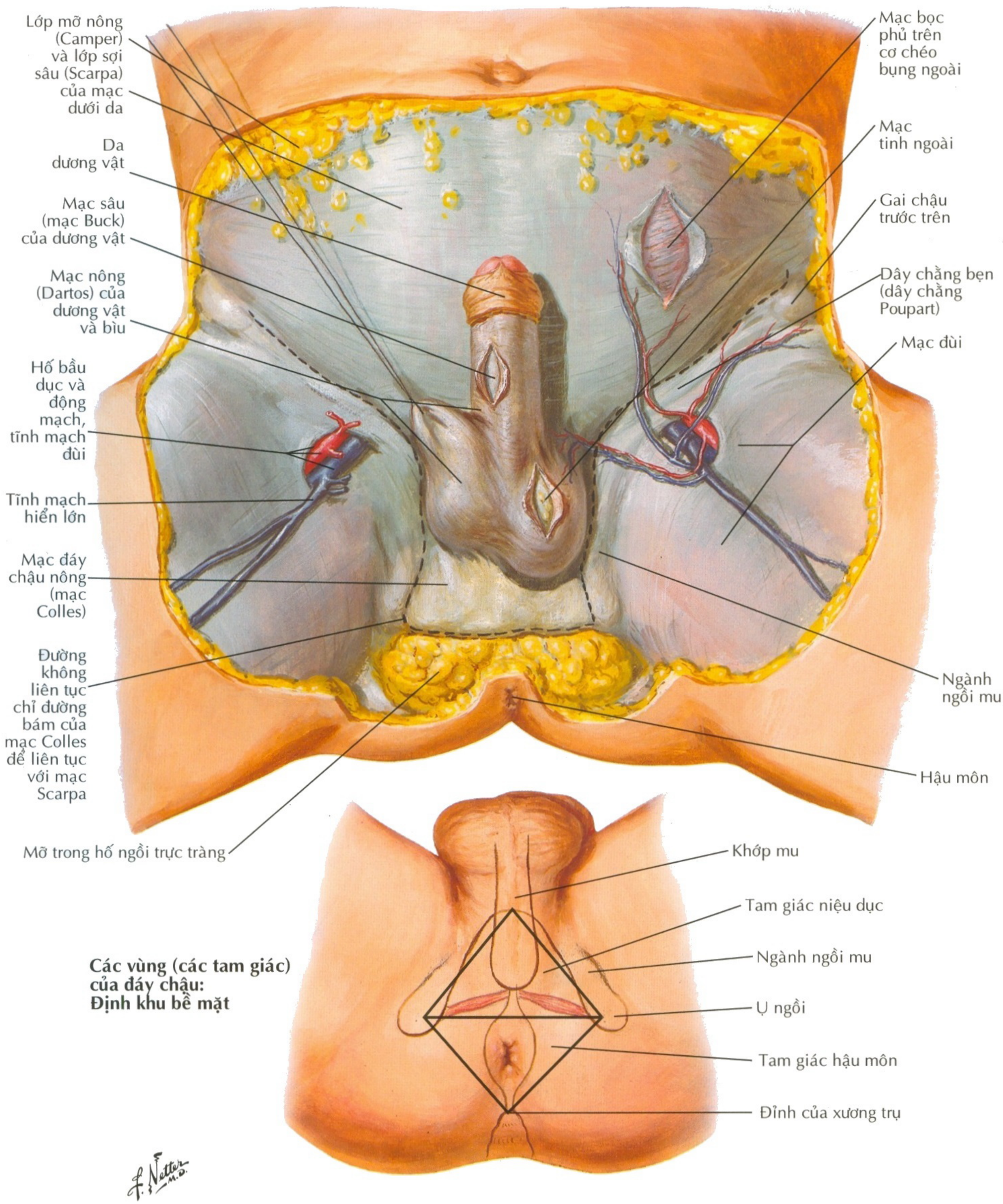

Các vùng (các tam giác) của đáy chậu: Định khu bề mặt

F. Netter M.D.

Xem thêm hình 403, 405, 408 - 411, 416

Da của dương vật
Mạc nông (dartos) của dương vật
Mạc phủ trên cơ chéo bụng ngoài
Lớp màng sâu (Scarpa) của mạc dưới da *(đã cắt bỏ)*
Dây chằng bẹn (dây chằng Poupart)
Mạc sâu (Buck) của dương vật
Lỗ bẹn nông
Mạc tinh ngoài bao bọc thừng tinh
Mạc đùi
Cơ hành xốp
Cơ ngồi hang che phủ trụ của dương vật
Mạc đáy chậu nông (mạc Colles) *(đã cắt bỏ)* để mở khoang đáy chậu nông
Hoành niệu dục
Mạc bọc (mạc Gallaudet) *(đã cắt bỏ một phần)* che phủ các cơ của khoang đáy chậu nông
Cơ ngang đáy chậu nông
Ụ ngồi
Mạc đáy chậu nông (mạc Colles) *(mép cắt)*
Cơ nâng hậu môn trong hố ngồi trực tràng
Cơ thắt ngoài hậu môn
Cơ mông lớn

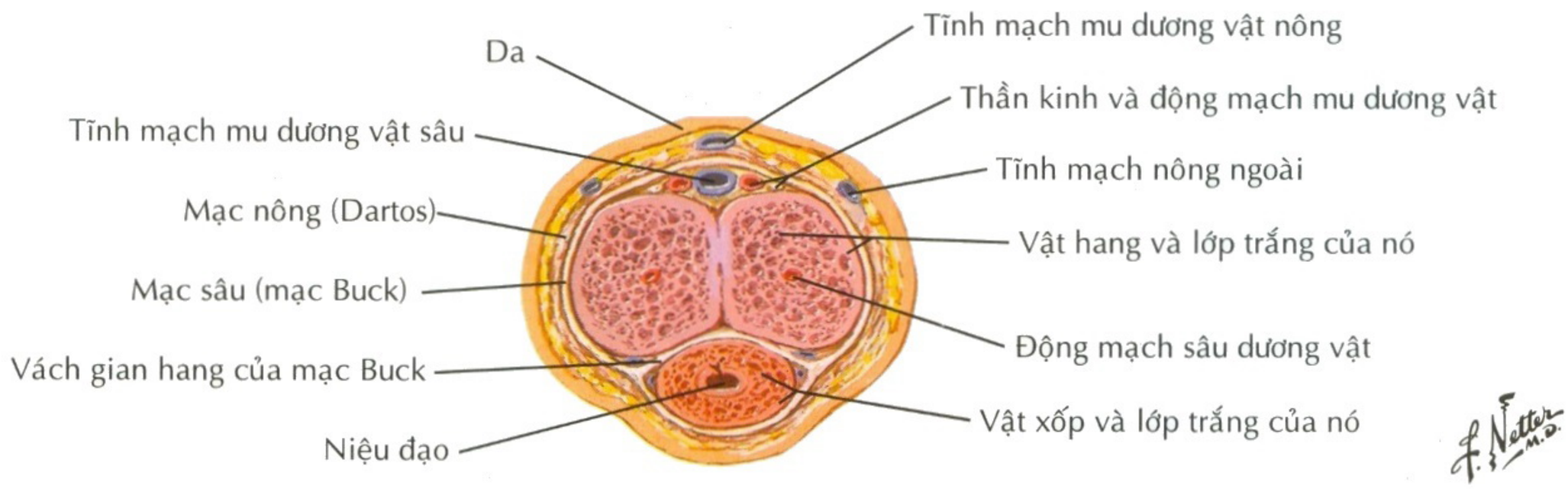

Thiết đồ qua thân của dương vật

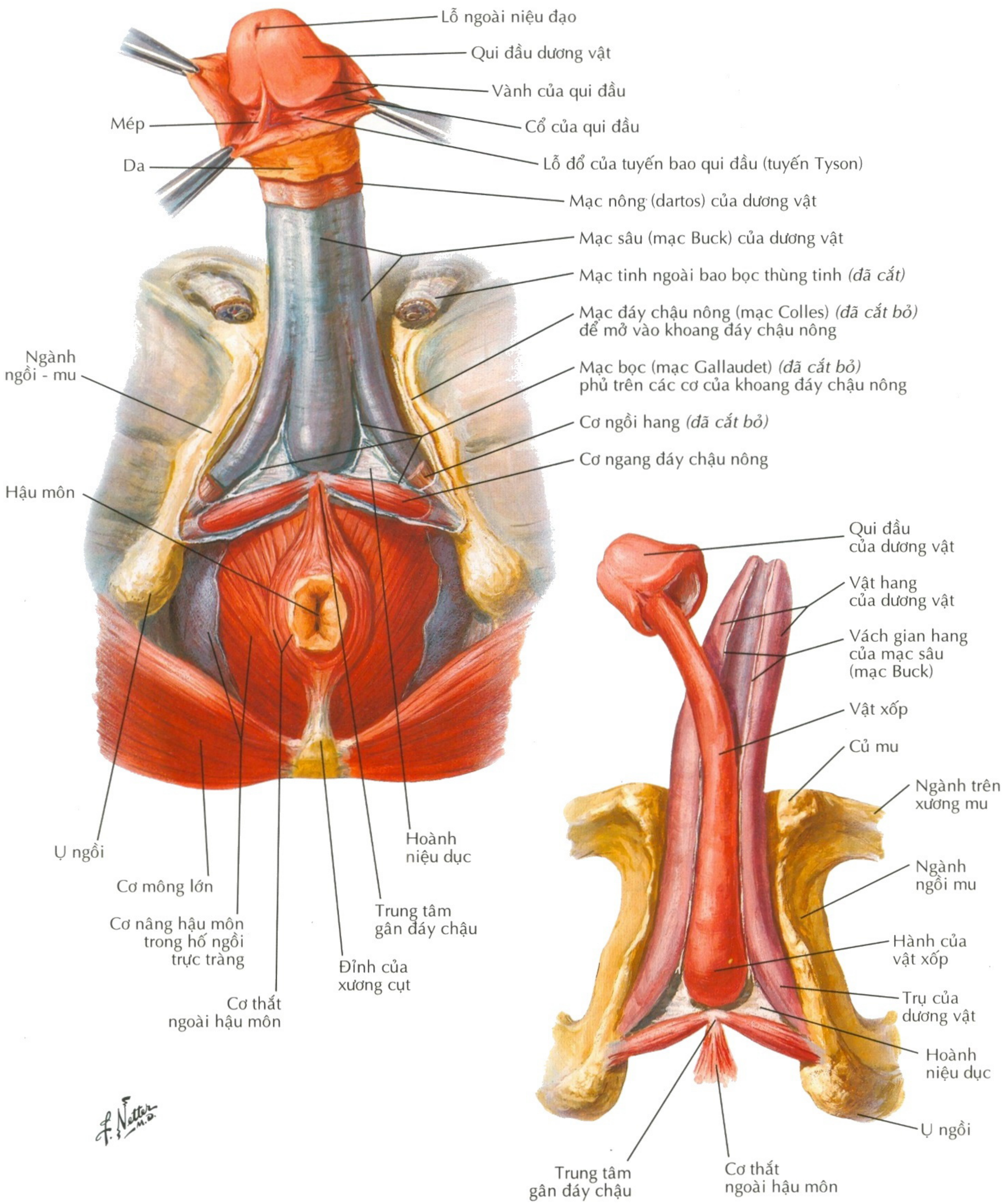

Hình 382 **CÁC CẤU TRÚC CỦA NAM GIỚI**

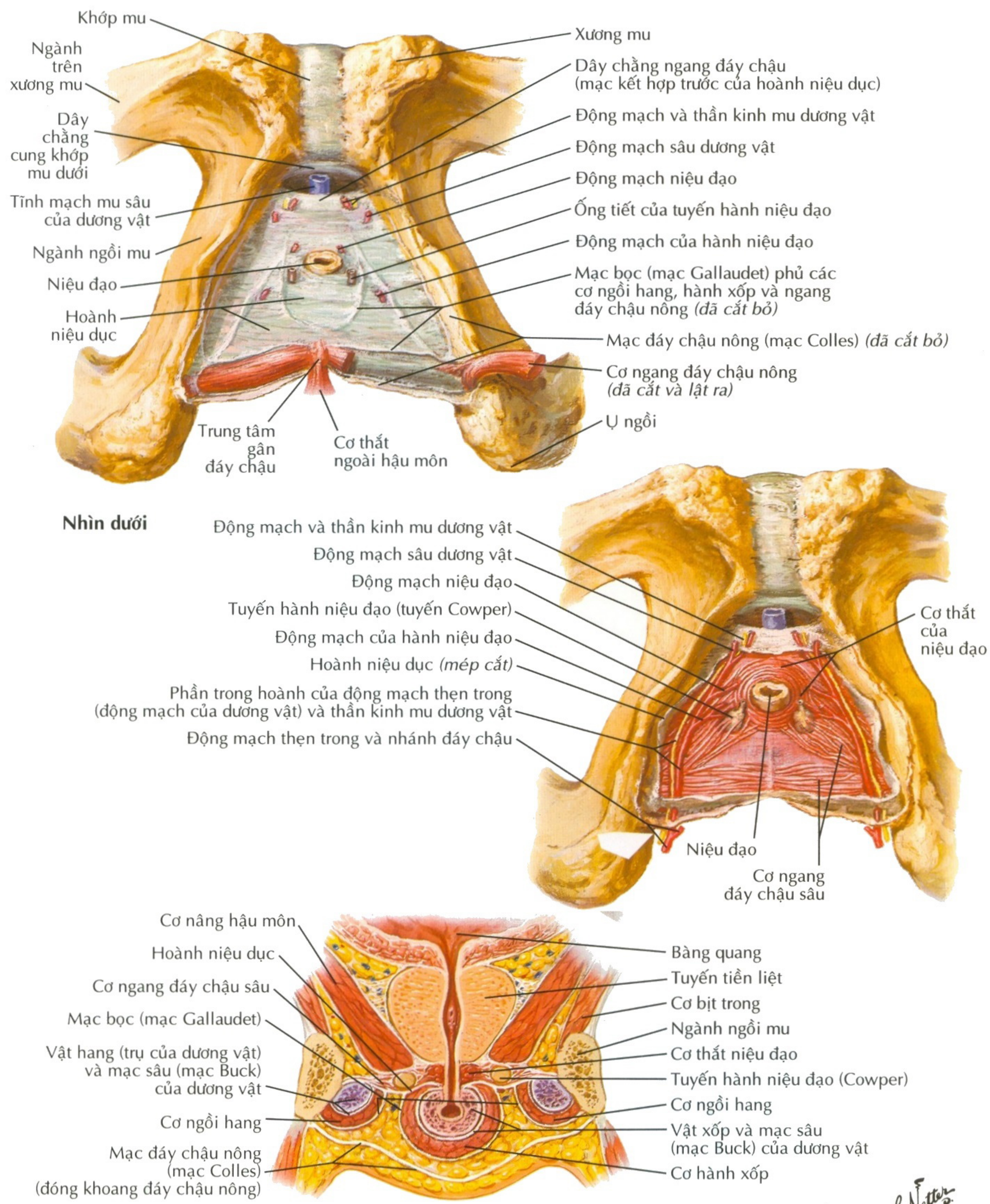

Thiết đồ đứng nhìn trước của đáy chậu: sơ đồ

Tuyến Tiền Liệt và Các Túi Tinh

Xem thêm hình 361, 363, 366, 403, 410

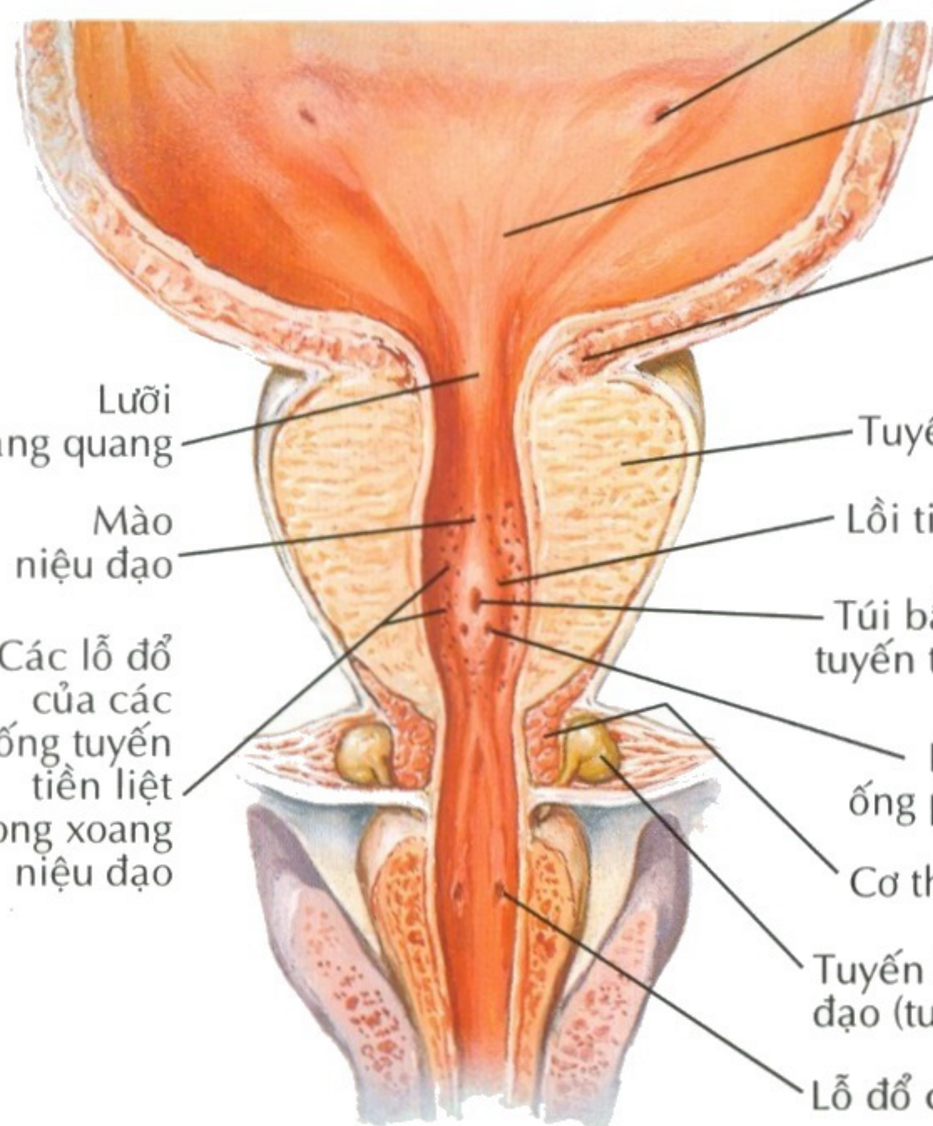

Thiết đồ đứng ngang với hành niệu đạo được duỗi ra

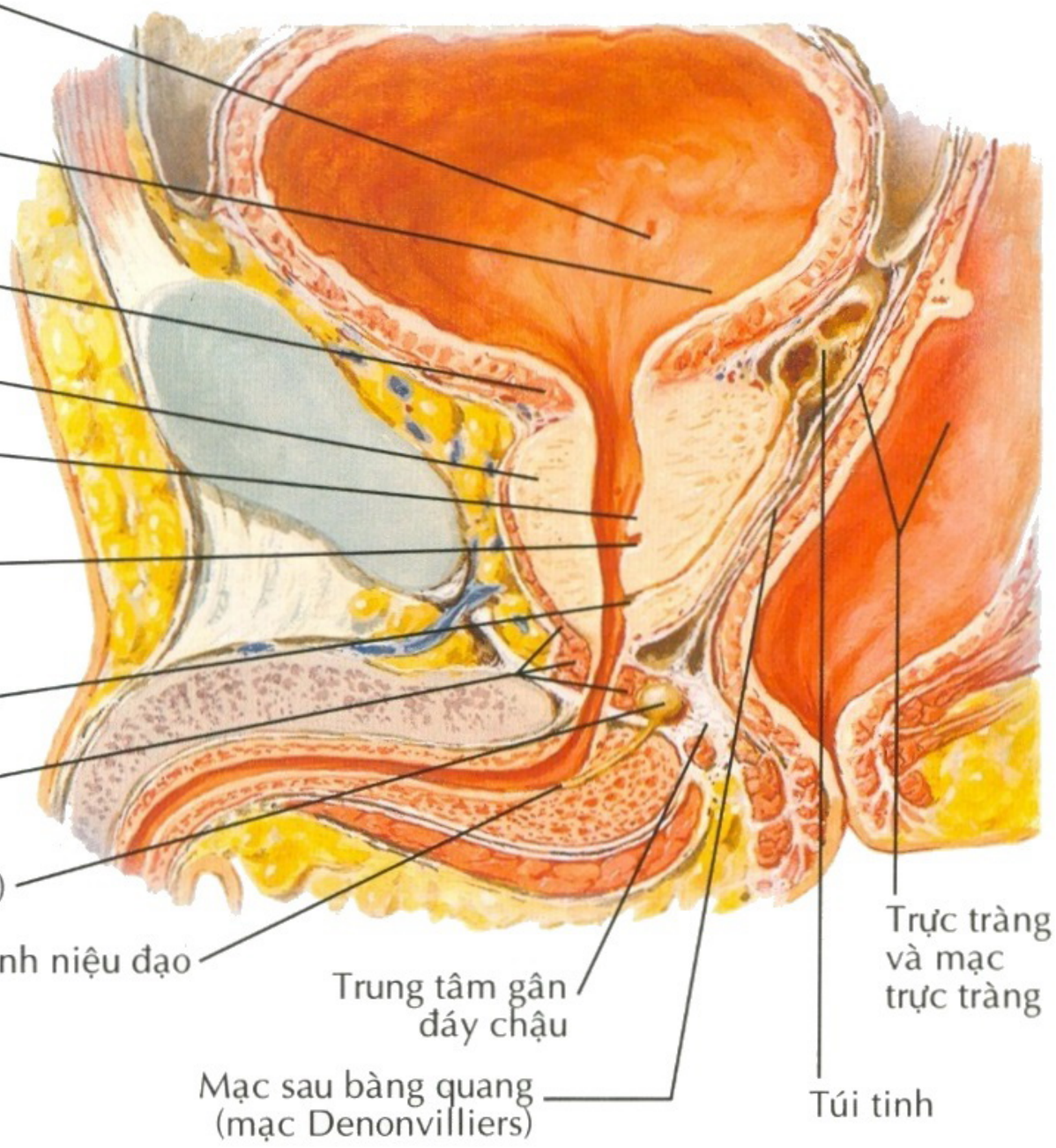

Thiết đồ đứng dọc

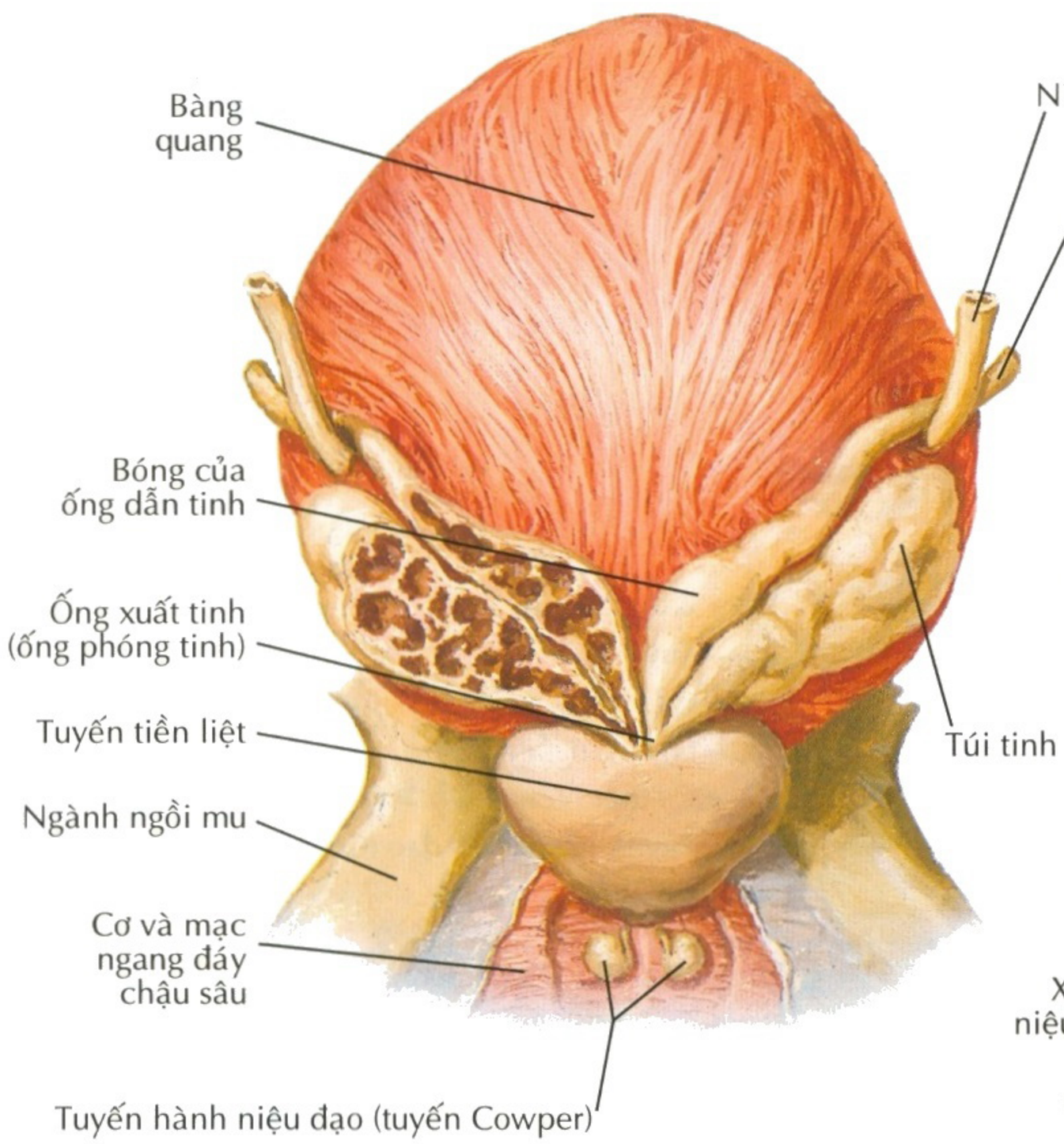

Nhìn sau

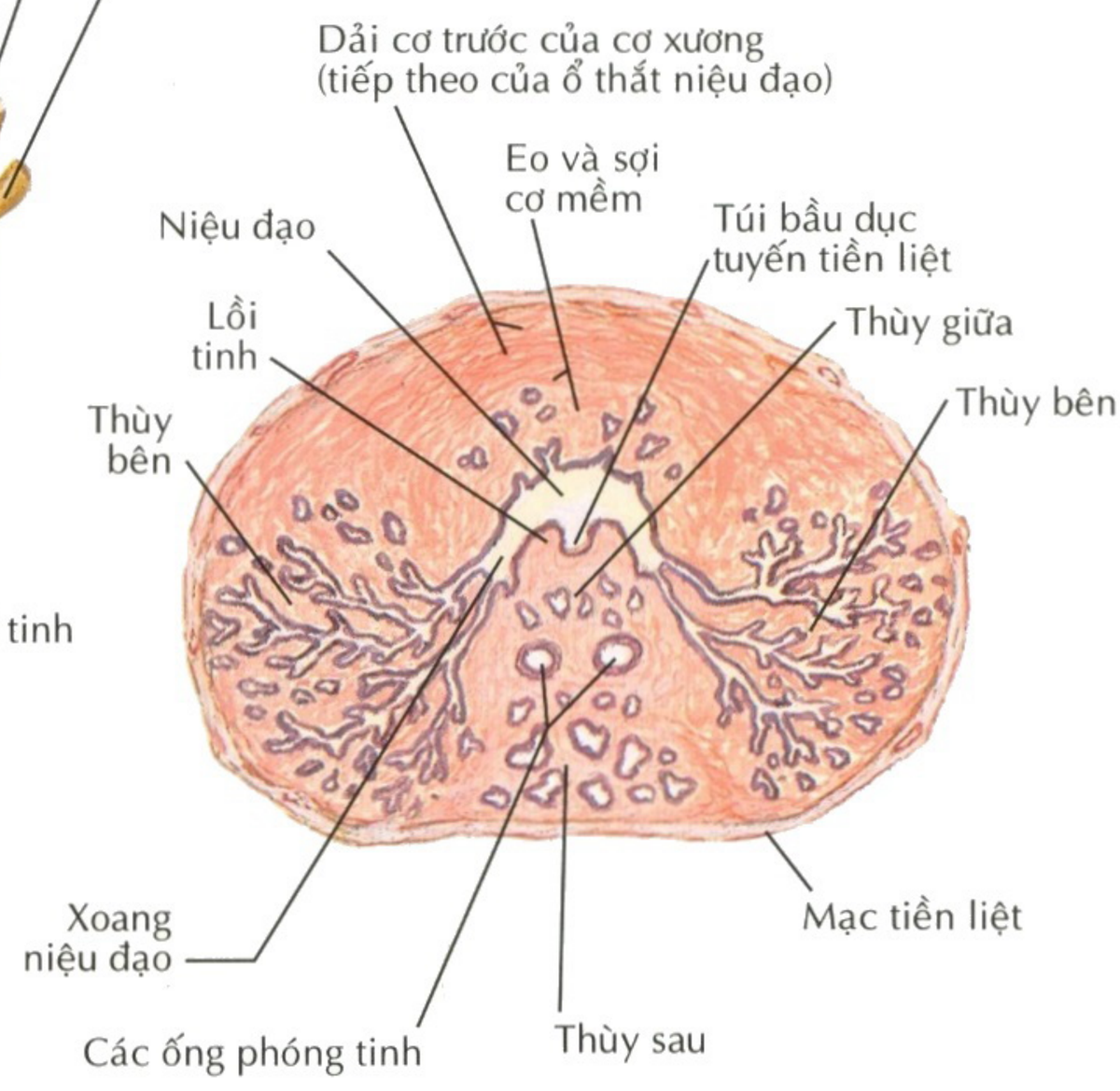

Thiết đồ ngang qua tuyến tiền liệt

F. Netter M.D.
C. Machado M.D.

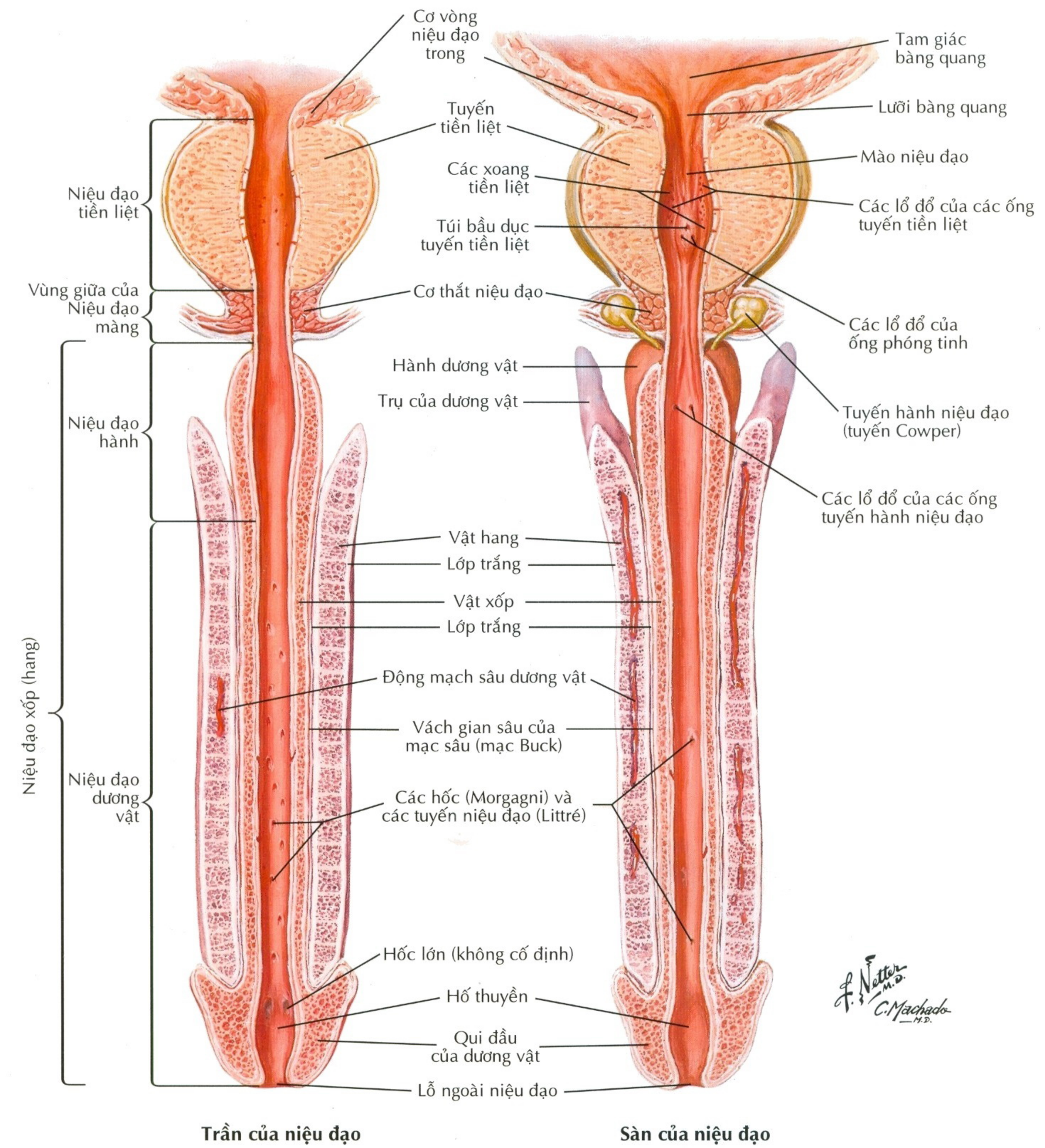
Cơ vòng niệu đạo trong
Tuyến tiền liệt
Các xoang tiền liệt
Túi bầu dục tuyến tiền liệt
Cơ thắt niệu đạo
Hành dương vật
Trụ của dương vật
Vật hang
Lớp trắng
Vật xốp
Lớp trắng
Động mạch sâu dương vật
Vách gian sâu của mạc sâu (mạc Buck)
Các hốc (Morgagni) và các tuyến niệu đạo (Littré)
Hốc lớn (không cố định)
Hố thuyền
Qui đầu của dương vật
Lỗ ngoài niệu đạo
Niệu đạo tiền liệt
Vùng giữa của Niệu đạo màng
Niệu đạo hành
Niệu đạo xốp (hang)
Niệu đạo dương vật
Tam giác bàng quang
Lưỡi bàng quang
Mào niệu đạo
Các lổ đổ của các ống tuyến tiền liệt
Các lổ đổ của ống phóng tinh
Tuyến hành niệu đạo (tuyến Cowper)
Các lổ đổ của các ống tuyến hành niệu đạo
F. Netter M.D.
C. Machado M.D.
Trần của niệu đạo
Sàn của niệu đạo

Sự Đi Xuống của Tinh Hoàn

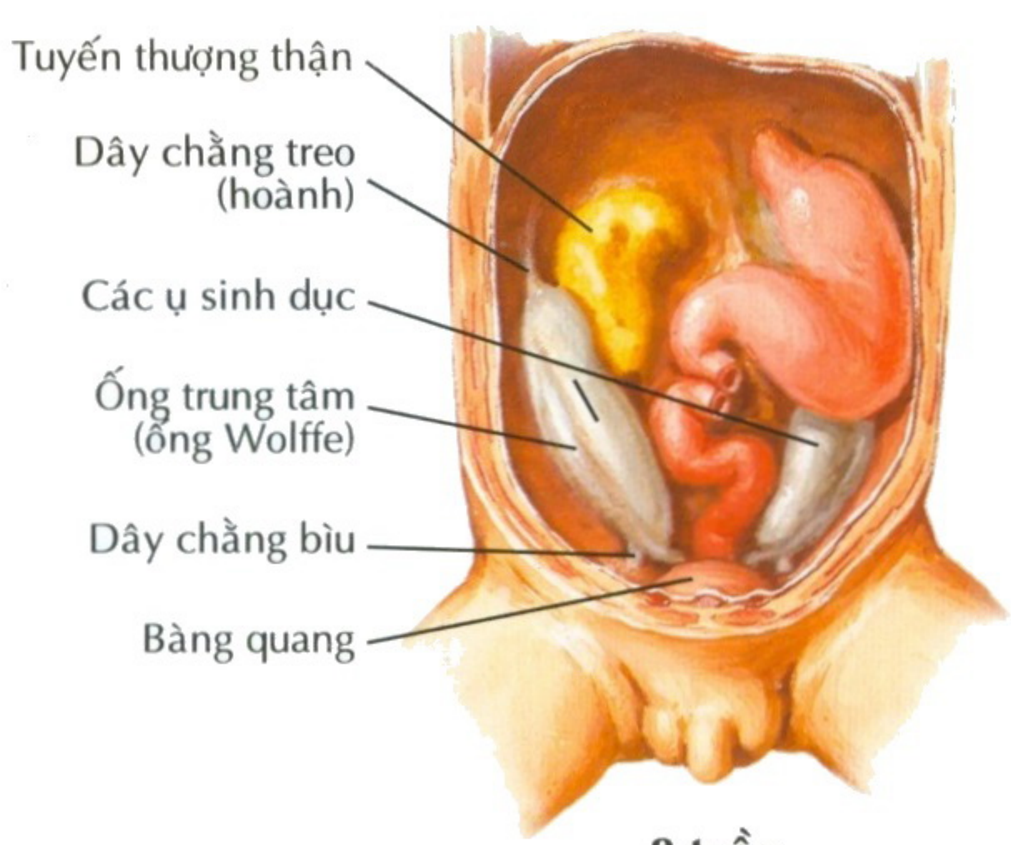

8 tuần (cao ngồi 22,5 mm)

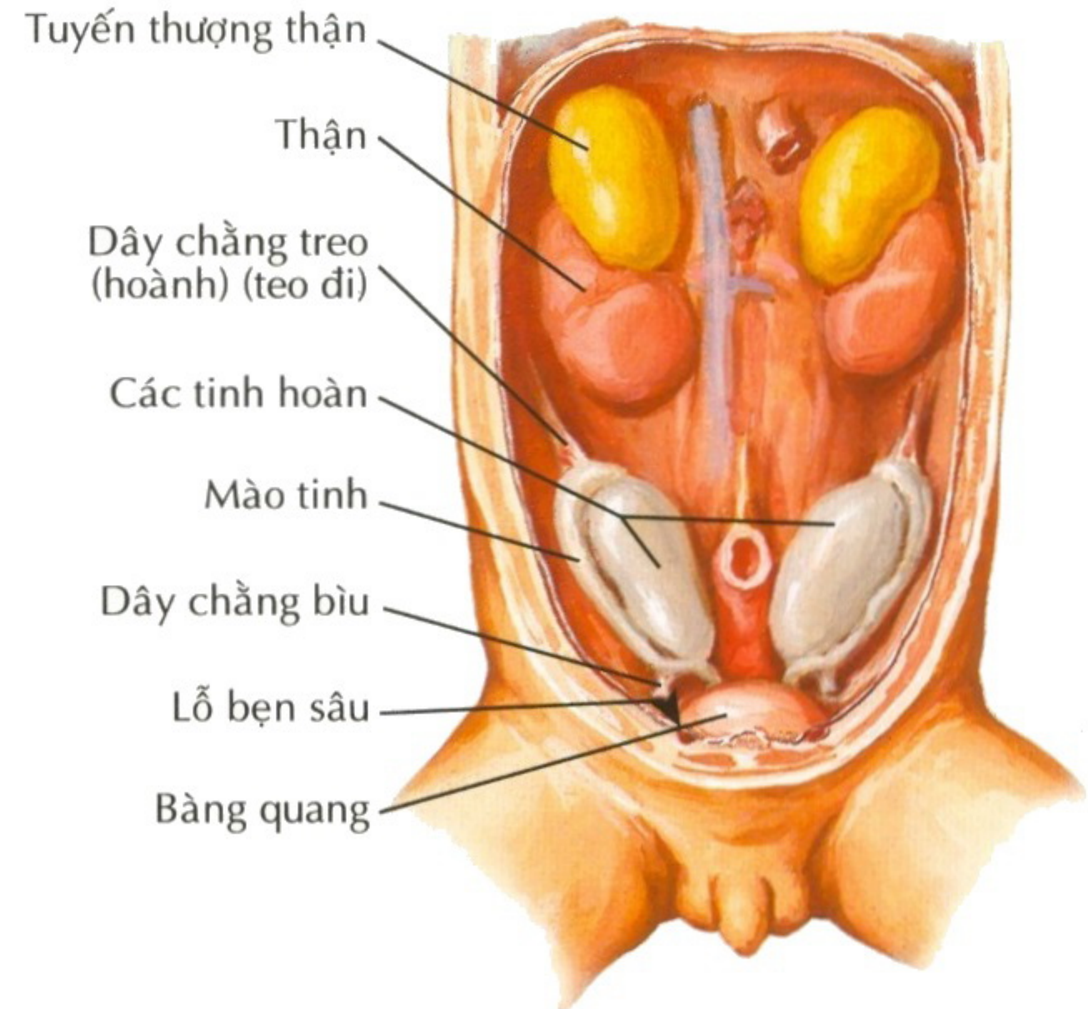

11 tuần (cao ngồi 43 mm)

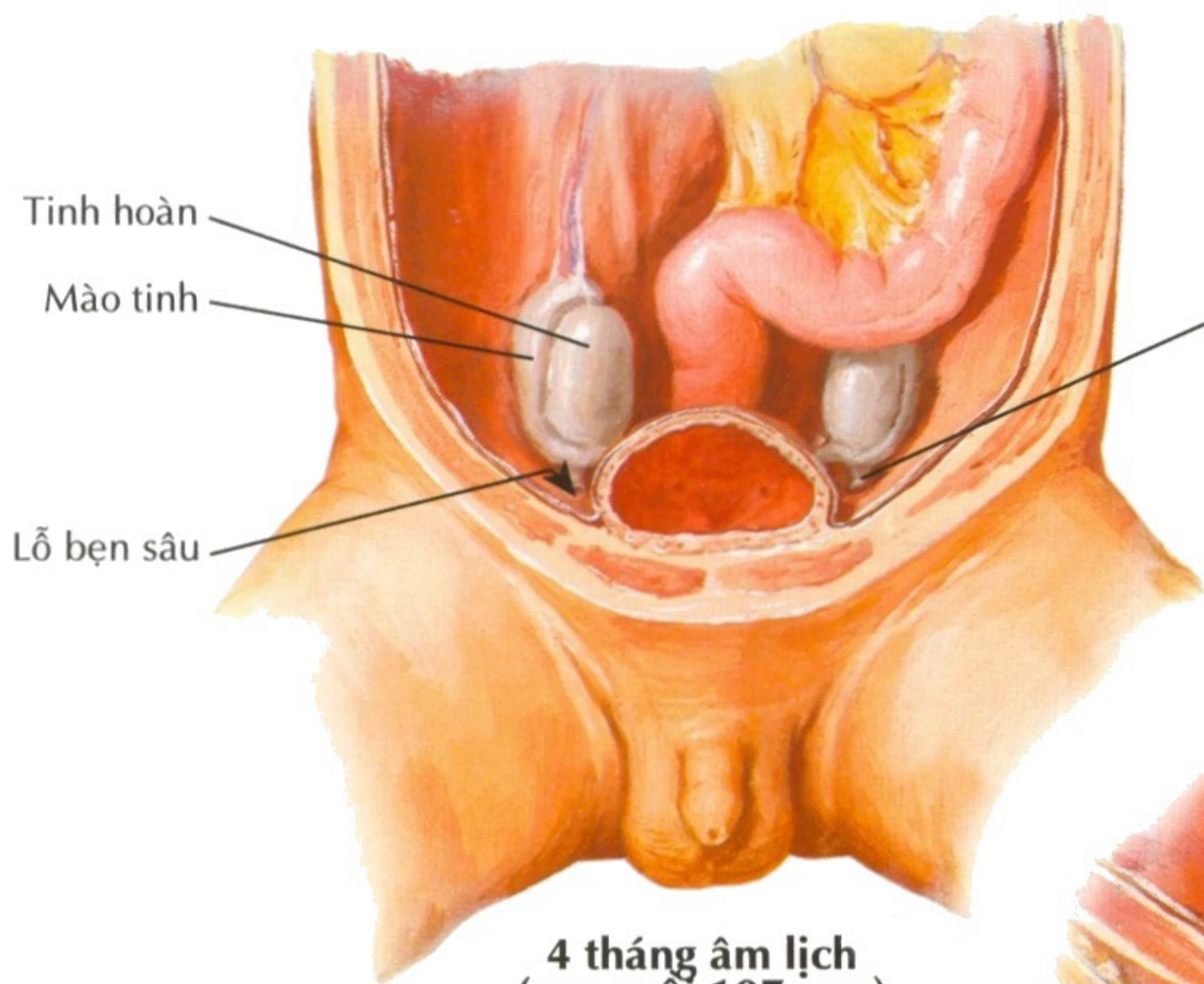

4 tháng âm lịch (cao ngồi 107 mm)

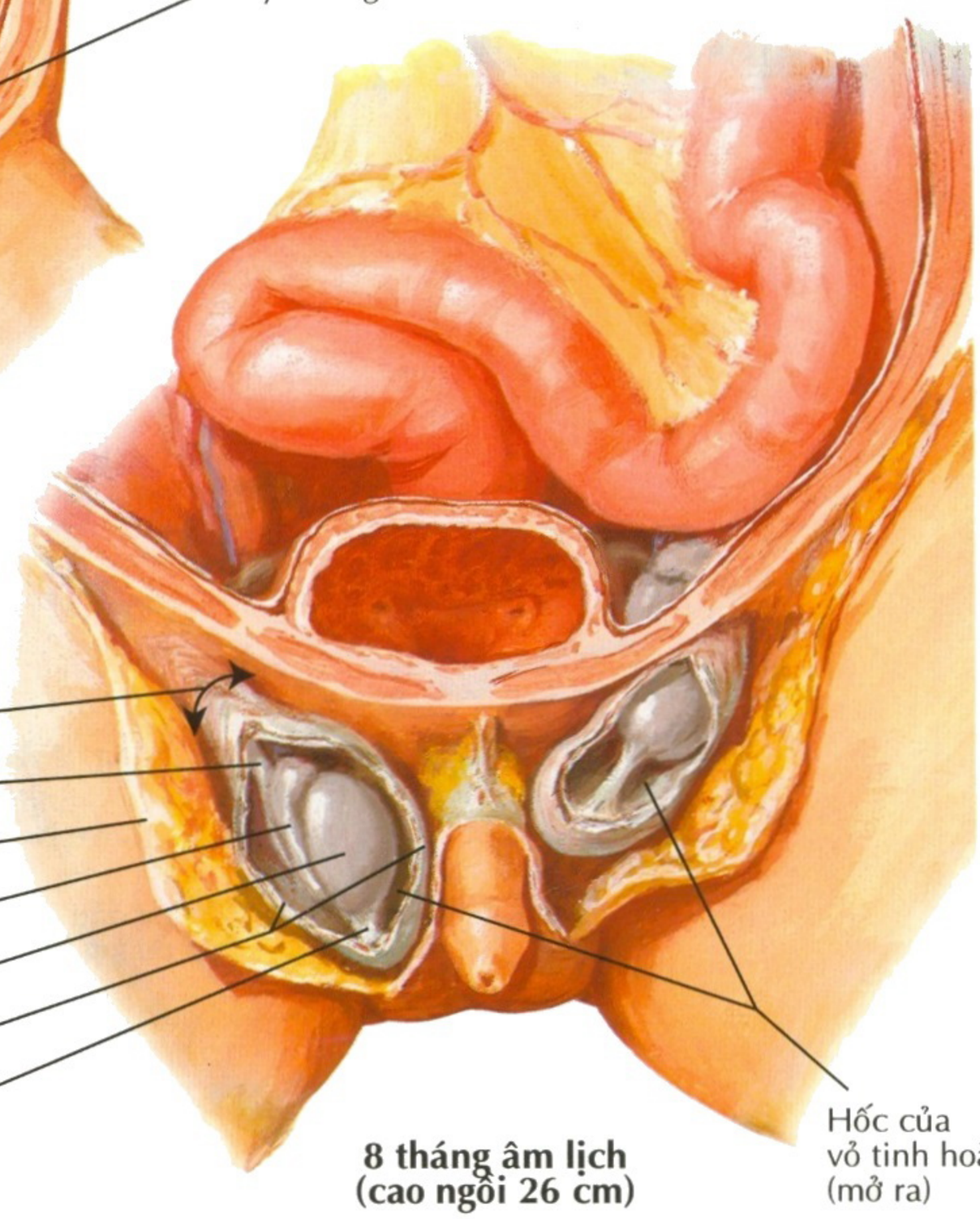

8 tháng âm lịch (cao ngồi 26 cm)

F. Netter M.D.

Hình 386 **CÁC CẤU TRÚC CỦA NAM GIỚI**

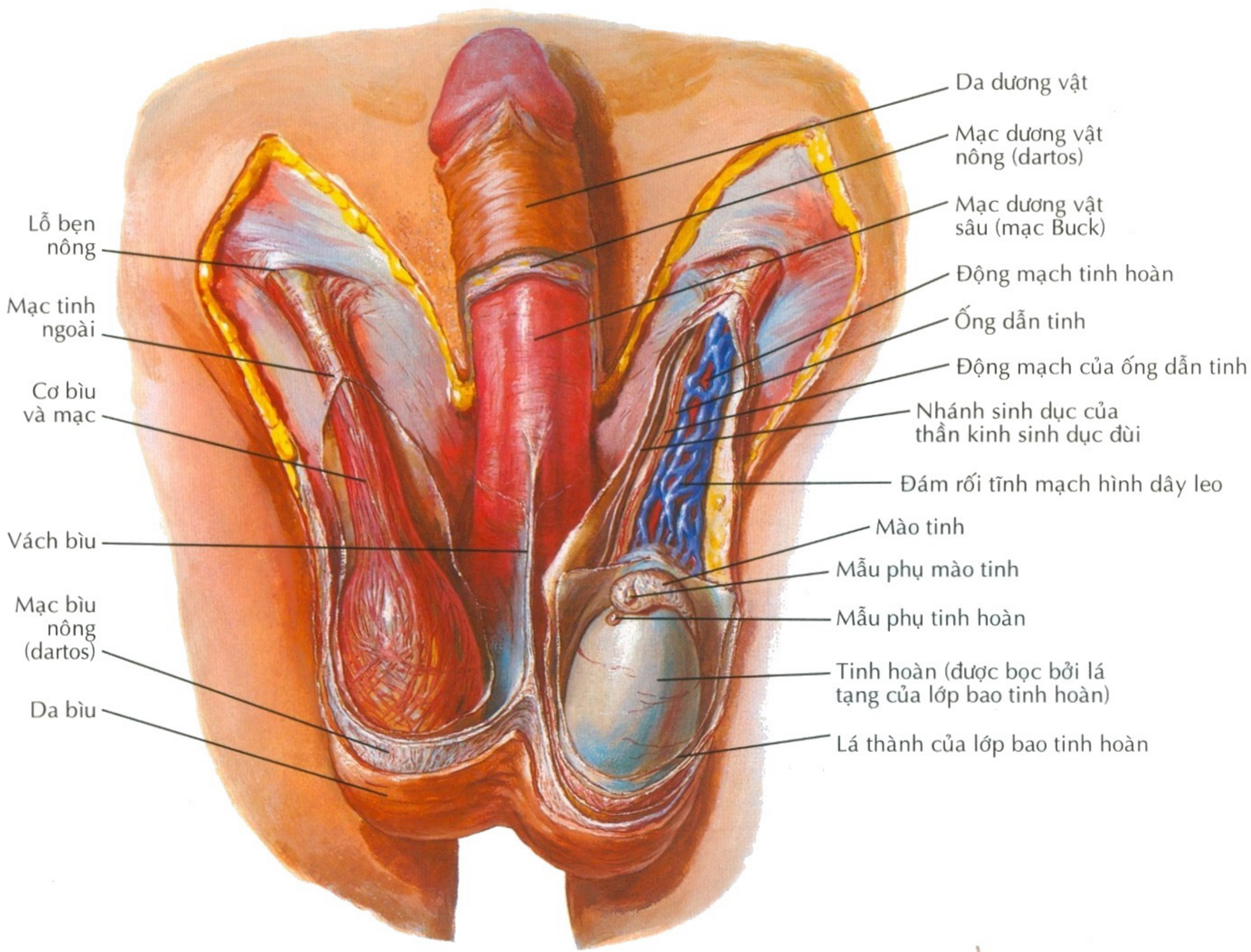

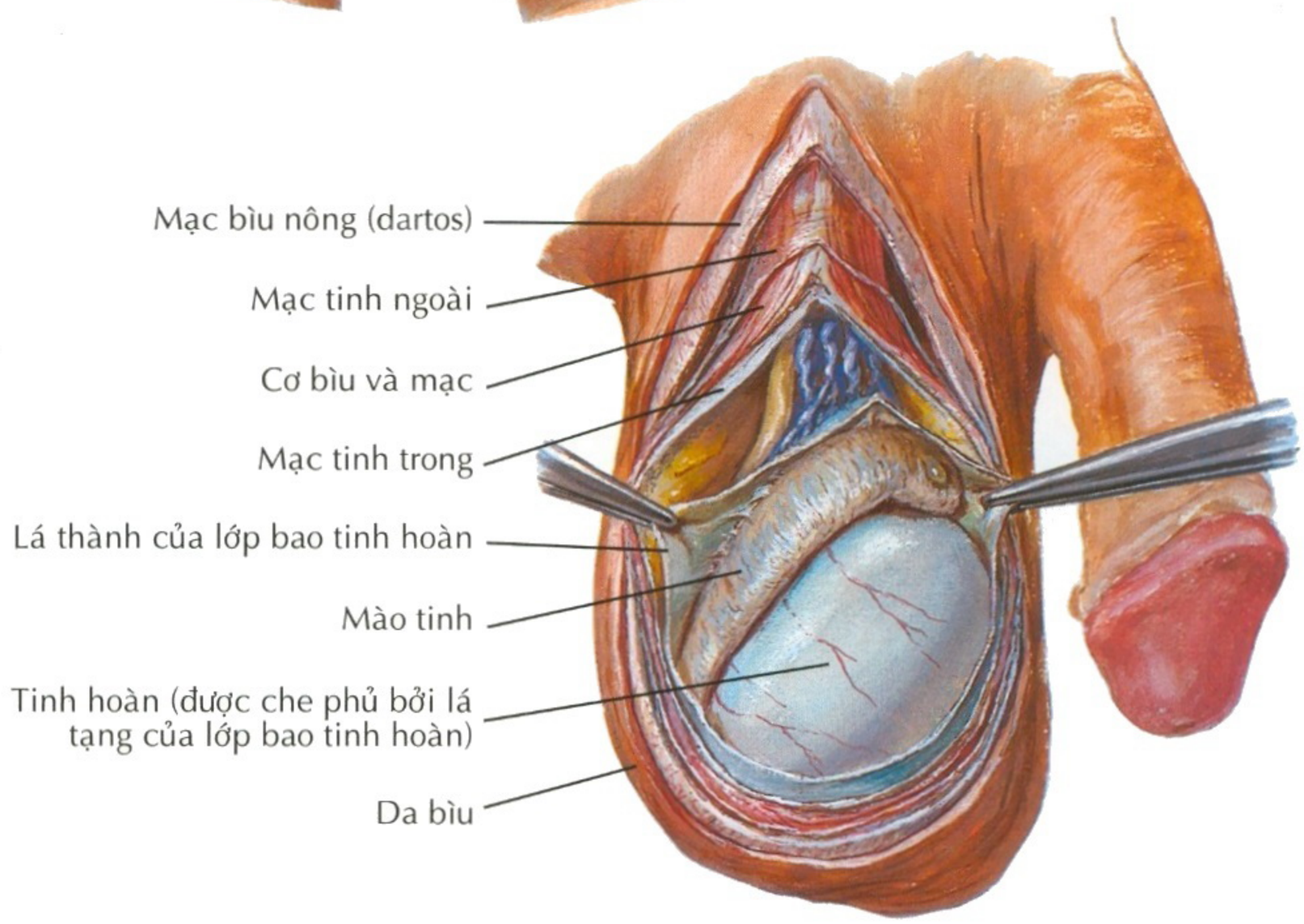

F. Netter M.D.

CÁC CẤU TRÚC CỦA NAM GIỚI **Hình 387**

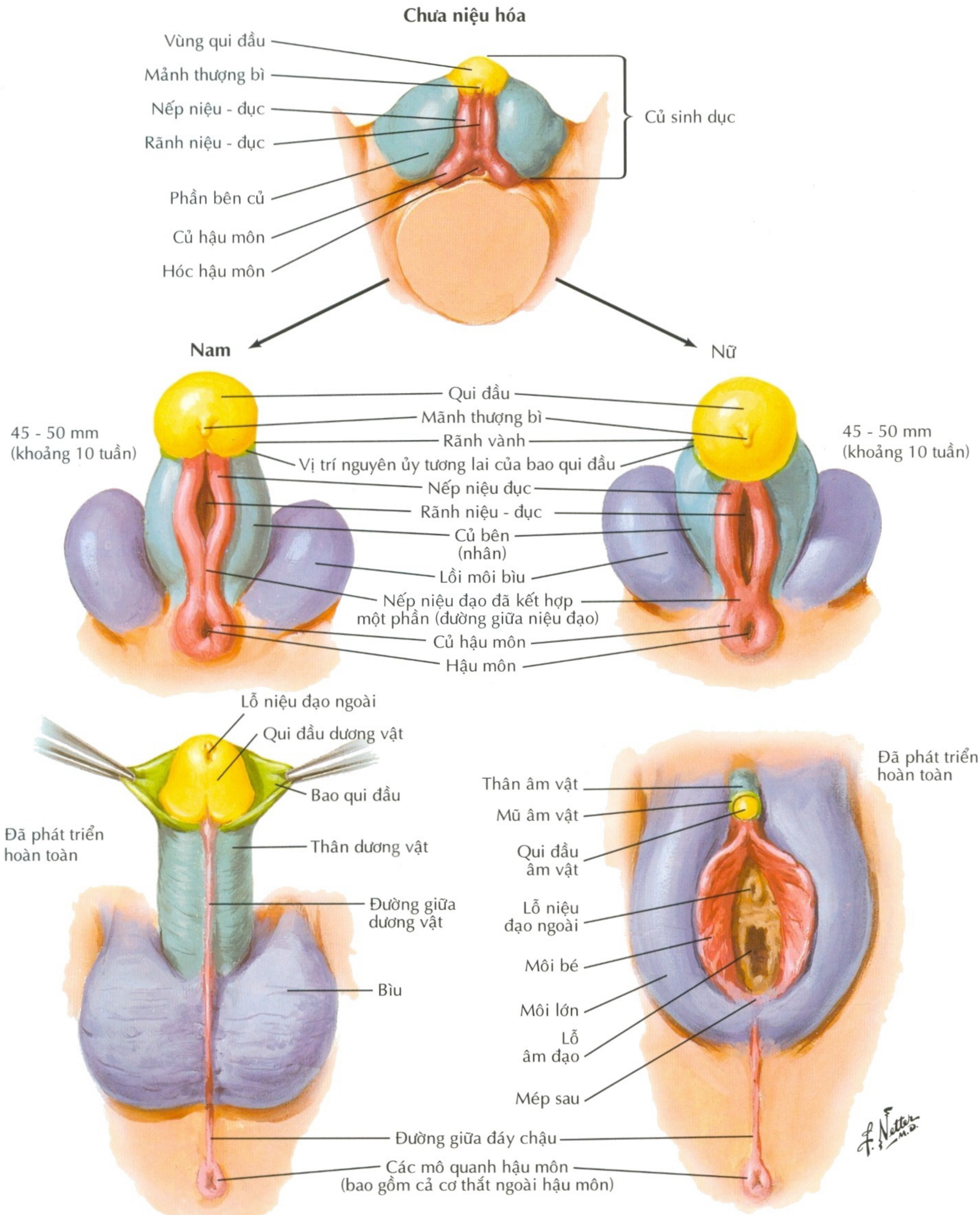

Hình 388 **CÁC CẤU TRÚC TƯƠNG ỨNG CỦA CƠ QUAN SINH DỤC**

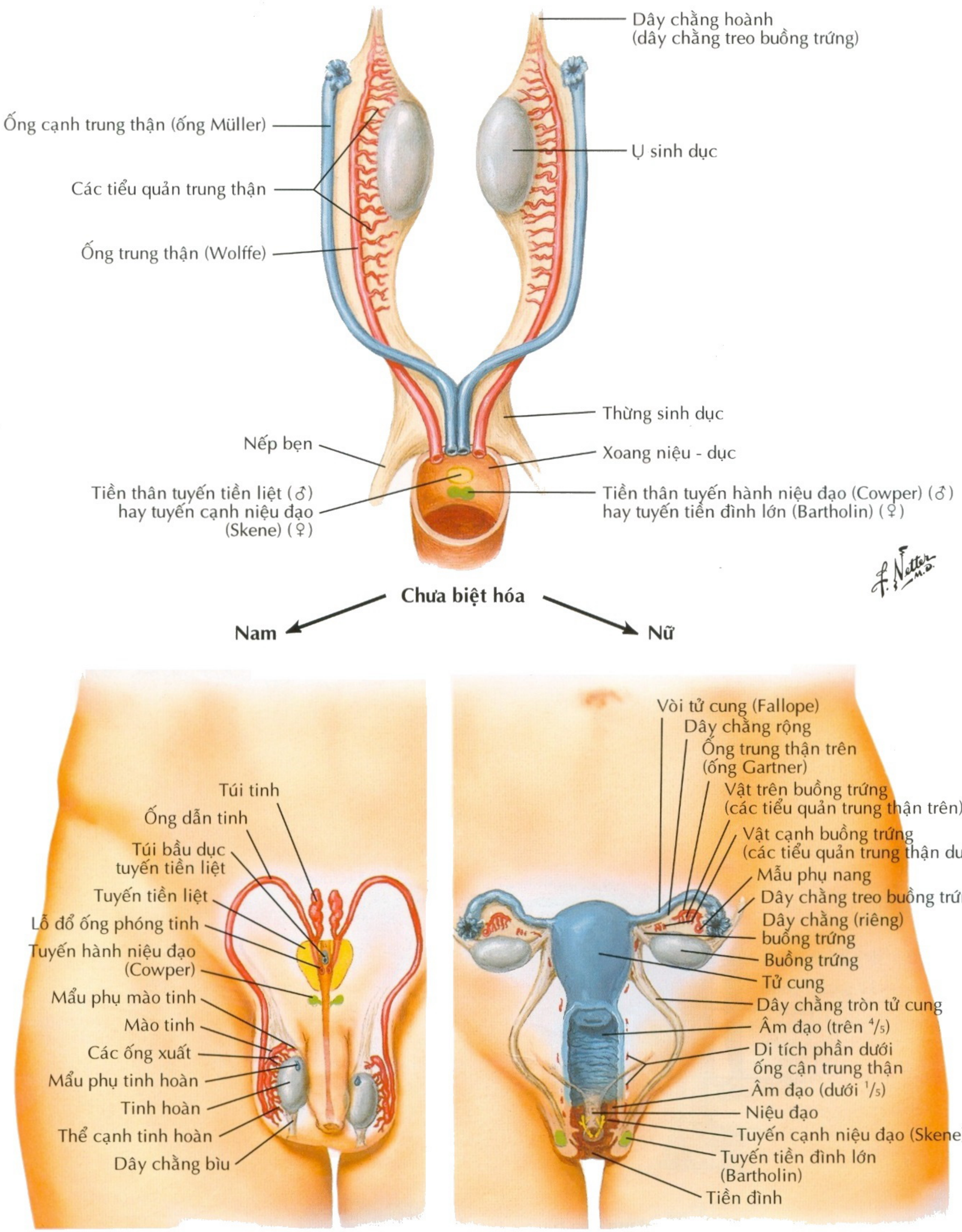

CÁC CẤU TRÚC TƯƠNG ỨNG CỦA CƠ QUAN SINH DỤC **Hình 389**

Tinh Hoàn, Mào Tinh và Các Ống Dẫn Tinh

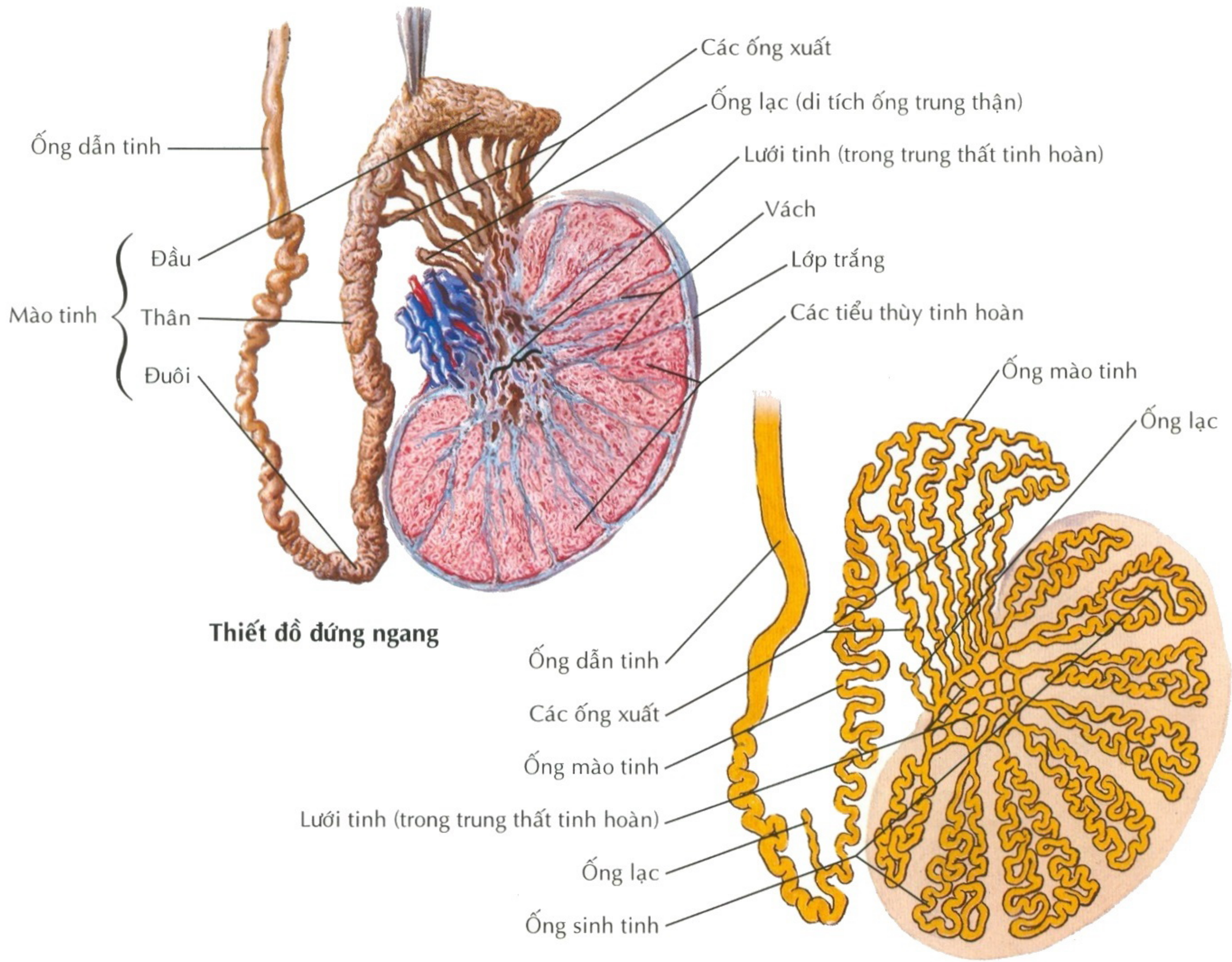

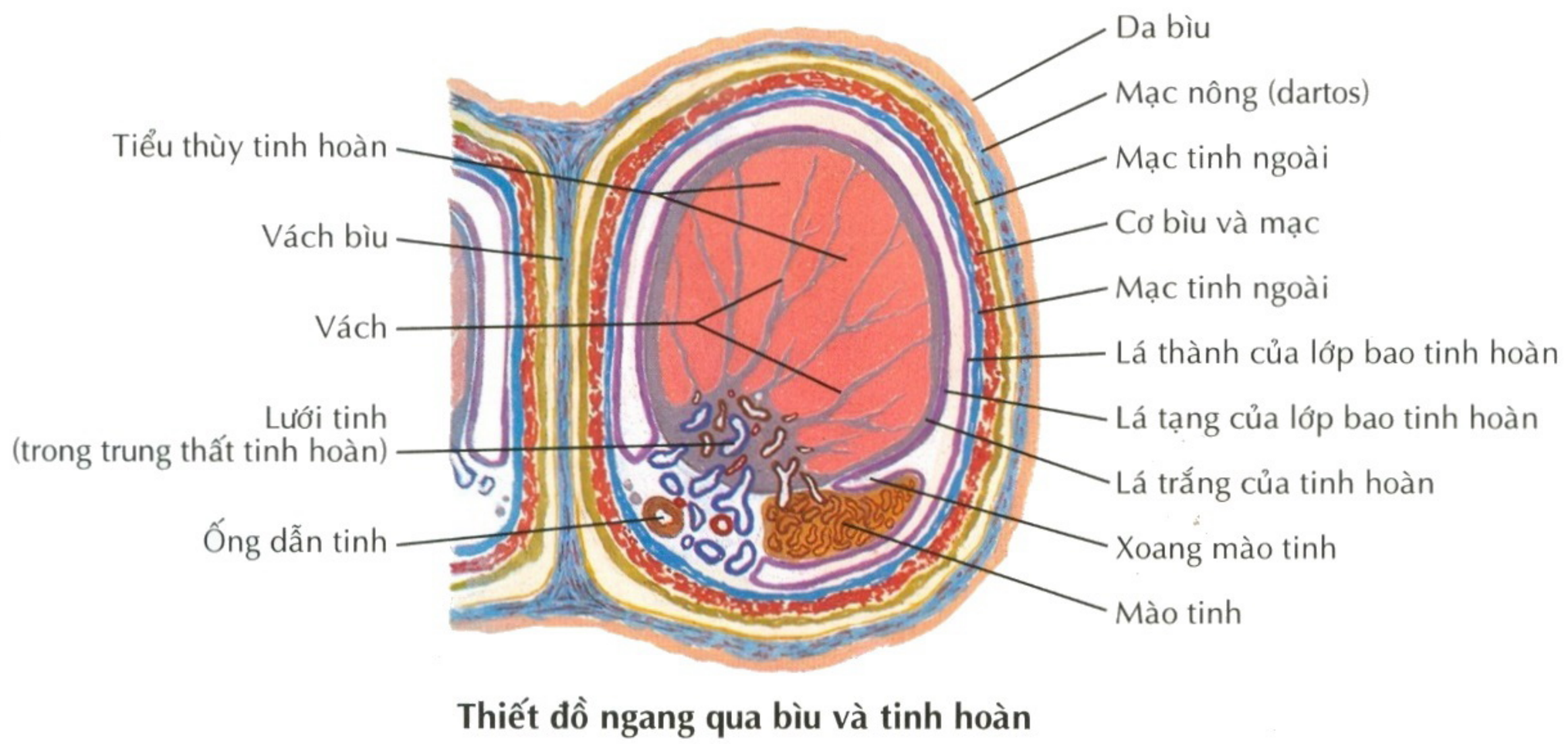

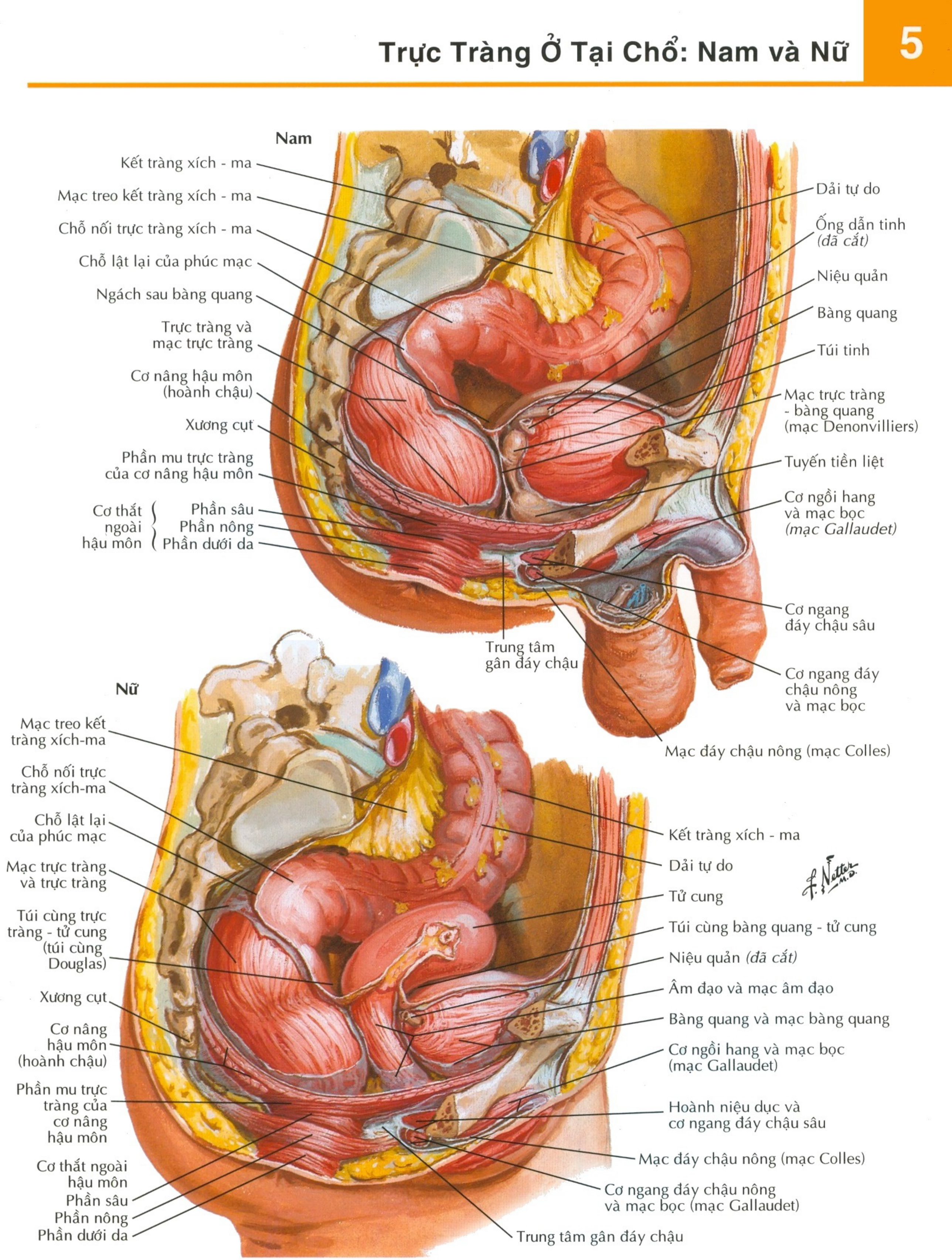
Nam
Kết tràng xích - ma
Mạc treo kết tràng xích - ma
Chỗ nối trực tràng xích - ma
Chỗ lật lại của phúc mạc
Ngách sau bàng quang
Trực tràng và mạc trực tràng
Cơ nâng hậu môn (hoành chậu)
Xương cụt
Phần mu trực tràng của cơ nâng hậu môn
Cơ thắt ngoài hậu môn
Phần sâu
Phần nông
Phần dưới da
Dải tự do
Ống dẫn tinh (đã cắt)
Niệu quản
Bàng quang
Túi tinh
Mạc trực tràng - bàng quang (mạc Denonvilliers)
Tuyến tiền liệt
Cơ ngồi hang và mạc bọc (mạc Gallaudet)
Cơ ngang đáy chậu sâu
Trung tâm gân đáy chậu
Cơ ngang đáy chậu nông và mạc bọc
Mạc đáy chậu nông (mạc Colles)
Nữ
Mạc treo kết tràng xích-ma
Chỗ nối trực tràng xích-ma
Chỗ lật lại của phúc mạc
Mạc trực tràng và trực tràng
Túi cùng trực tràng - tử cung (túi cùng Douglas)
Xương cụt
Cơ nâng hậu môn (hoành chậu)
Phần mu trực tràng của cơ nâng hậu môn
Cơ thắt ngoài hậu môn
Phần sâu
Phần nông
Phần dưới da
Kết tràng xích - ma
Dải tự do
Tử cung
Túi cùng bàng quang - tử cung
Niệu quản (đã cắt)
Âm đạo và mạc âm đạo
Bàng quang và mạc bàng quang
Cơ ngồi hang và mạc bọc (mạc Gallaudet)
Hoành niệu dục và cơ ngang đáy chậu sâu
Mạc đáy chậu nông (mạc Colles)
Cơ ngang đáy chậu nông và mạc bọc (mạc Gallaudet)
Trung tâm gân đáy chậu
F. Netter M.D.

Hố Ngồi Trực Tràng

Xem thêm hình 371, 410 - 413

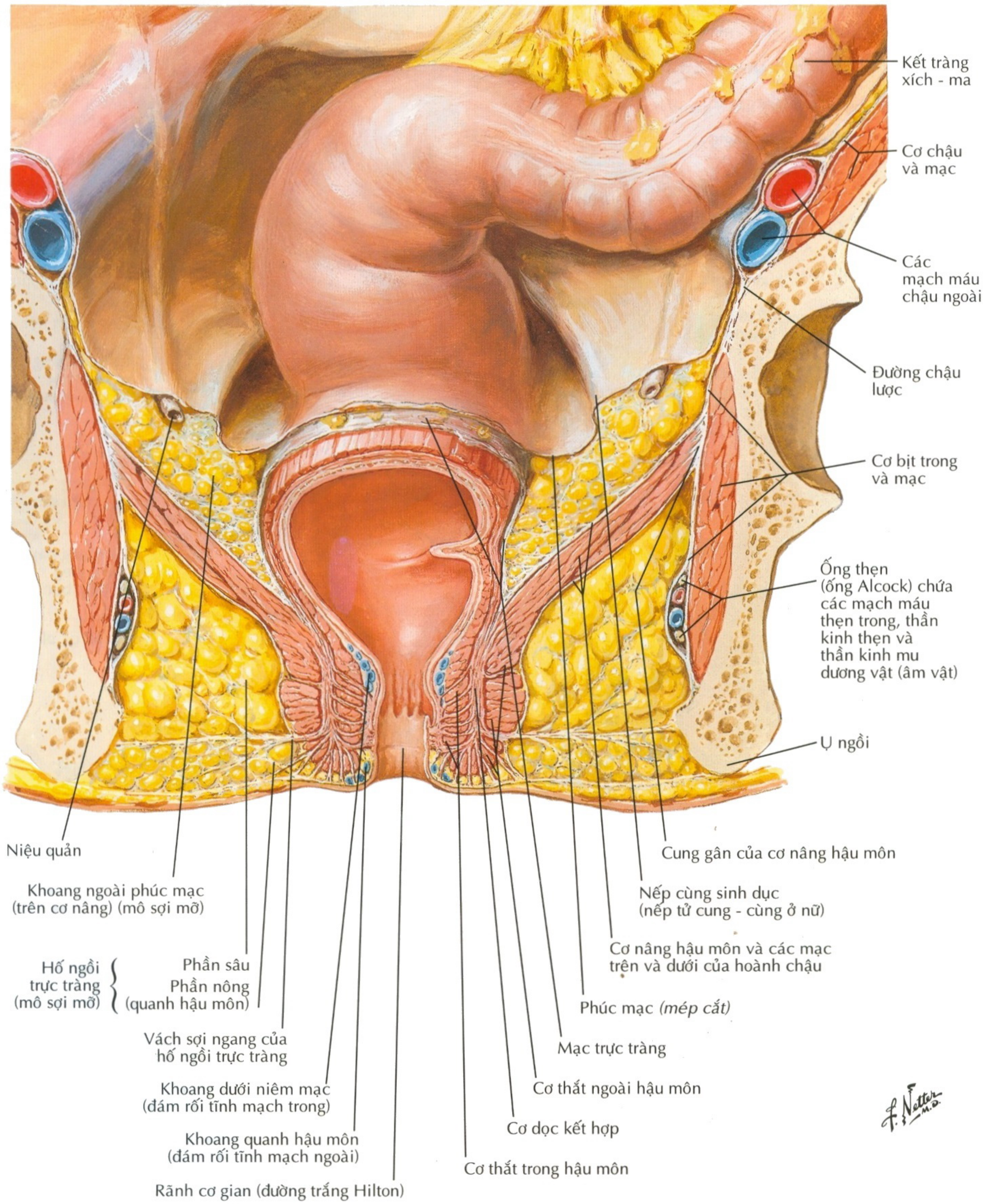

Hình 392 **TRỰC TRÀNG**

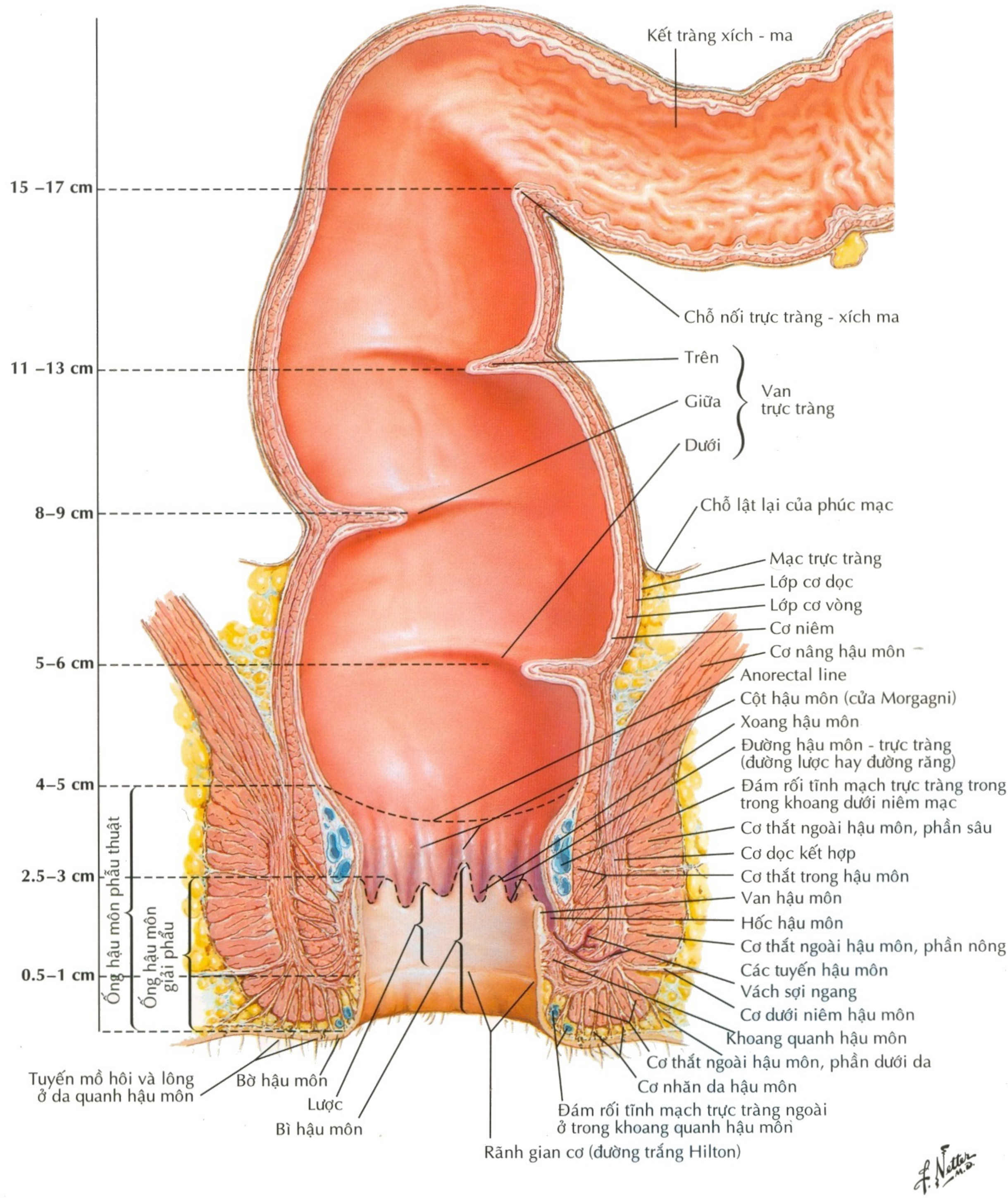
Kết tràng xích - ma
15 –17 cm
Chỗ nối trực tràng - xích ma
11 –13 cm
Trên
Giữa
Dưới
Van trực tràng
8–9 cm
Chỗ lật lại của phúc mạc
Mạc trực tràng
Lớp cơ dọc
Lớp cơ vòng
Cơ niêm
5–6 cm
Cơ nâng hậu môn
Anorectal line
Cột hậu môn (cửa Morgagni)
Xoang hậu môn
Đường hậu môn - trực tràng (đường lược hay đường răng)
4–5 cm
Đám rối tĩnh mạch trực tràng trong trong khoang dưới niêm mạc
Cơ thắt ngoài hậu môn, phần sâu
Cơ dọc kết hợp
2.5–3 cm
Cơ thắt trong hậu môn
Van hậu môn
Hốc hậu môn
Cơ thắt ngoài hậu môn, phần nông
0.5–1 cm
Các tuyến hậu môn
Vách sợi ngang
Cơ dưới niêm hậu môn
Khoang quanh hậu môn
Cơ thắt ngoài hậu môn, phần dưới da
Cơ nhăn da hậu môn
Đám rối tĩnh mạch trực tràng ngoài ở trong khoang quanh hậu môn
Ống hậu môn phẫu thuật
Ống hậu môn giải phẫu
Tuyến mồ hôi và lông ở da quanh hậu môn
Bờ hậu môn
Lược
Bì hậu môn
Rãnh gian cơ (đường trắng Hilton)
F. Netter M.D.

Cơ Hậu Môn - Trực Tràng

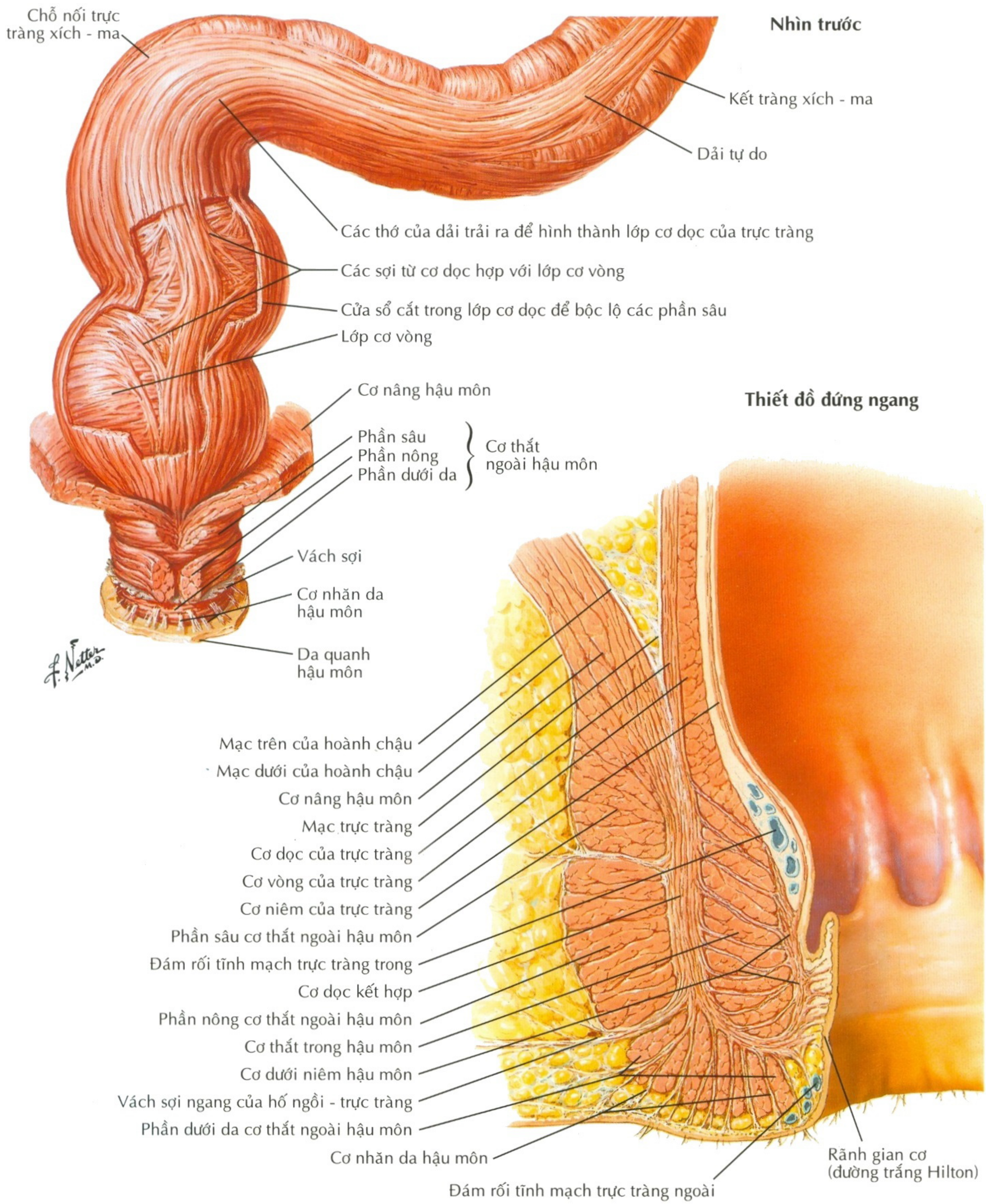

Cơ Thắt Ngoài Hậu Môn: Nhìn Từ Đáy Chậu

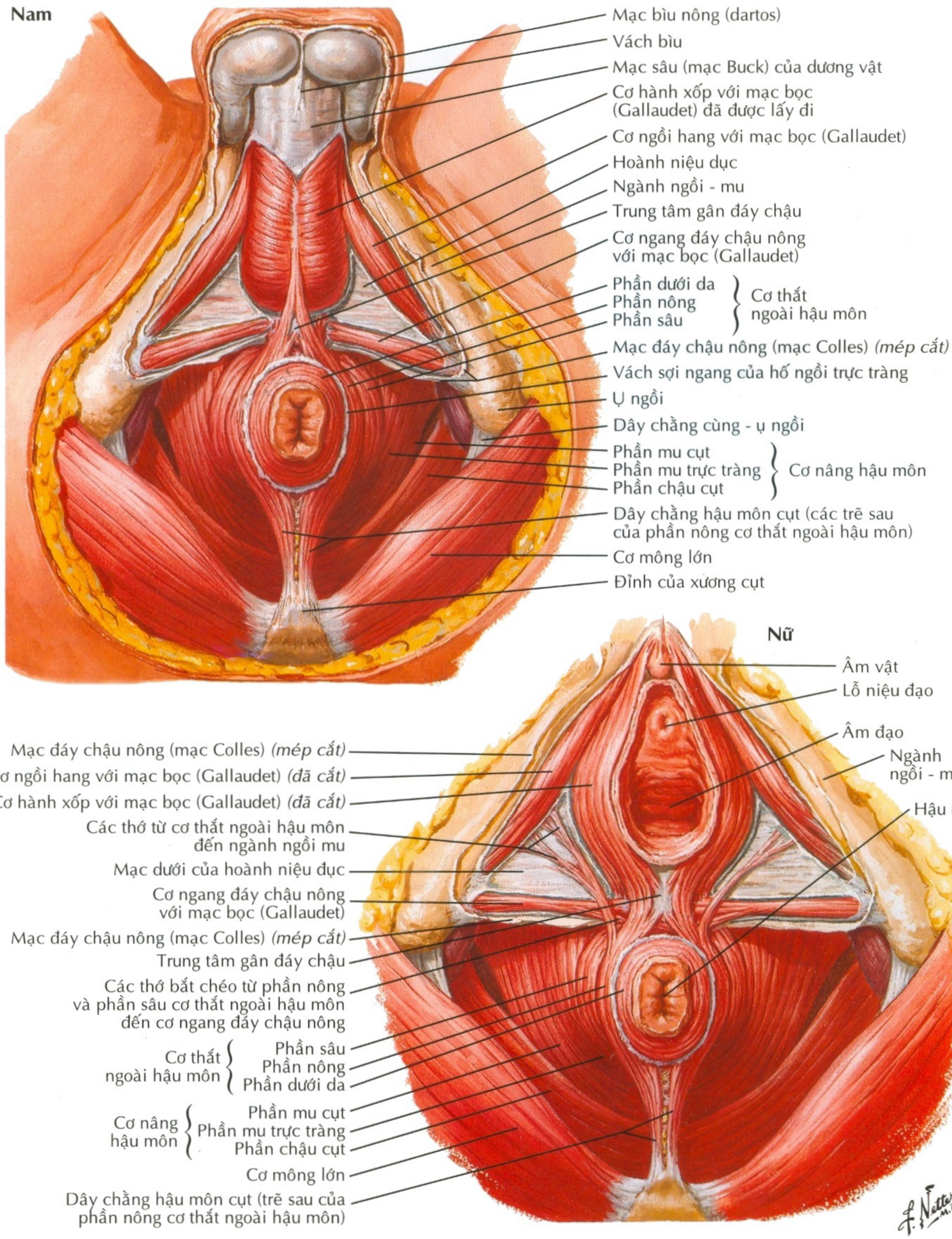

Thiết đồ đứng dọc

Phúc mạc
Mạc bàng quang
Mạc trực tràng
Khoang sau xương mu (trước bàng quang) (Retzius)
Mạc trực tràng
Mạc trước cùng
Khoang trước xương cùng
Khoang trực tràng bàng quang
Sau bàng quang
Trước bàng quang
Sau tuyến tiền liệt
Mạc trực tràng - bàng quang (Denonvilliers)
Hoành niệu dục
Cơ ngang đáy chậu nông và sâu
Cơ nâng hậu môn và mạc của hoành chậu
Cơ thắt ngoài hậu môn
Phần sâu
Phần nông
Phần dưới da
Khoang sau hậu môn sâu
Dây chằng hậu môn cụt
Mạc sâu của dương vật (mạc Buck)
Mạc đáy chậu nông (mạc Colles)
Khoang sau hậu môn nông (một phần của khoang quanh hậu môn)
Khoang dưới niêm mạc
Khoang quanh hậu môn
Cơ hành xốp và mạc bọc (mạc Gallaudet)
Khoang đáy chậu nông (khoang hoặc ngăn)

Hoành niệu dục
Cơ ngang đáy chậu và
Cơ ngang đáy chậu nông (đã cắt đi) để bộc lộ
Ngách trước của hố ngồi trực tràng
Chổ thông trước hậu môn (khi có khi không) giữa hố ngồi trực tràng bên phải và bên trái
Mủ trong hố ngồi trực tràng
Chổ thông sau giữa hố ngồi trực tràng bên phải và bên trái qua khoang sau hậu môn sâu nằm sâu hơn dây chằng hậu môn - cụt
Cơ mông lớn và
Dây chằng cùng - ụ ngồi (đã cắt bỏ) để bộc lộ
Ngách sau của hố ngồi trực tràng

Nhìn từ phía đáy chậu

F. Netter M.D.
C. Machado M.D.

A

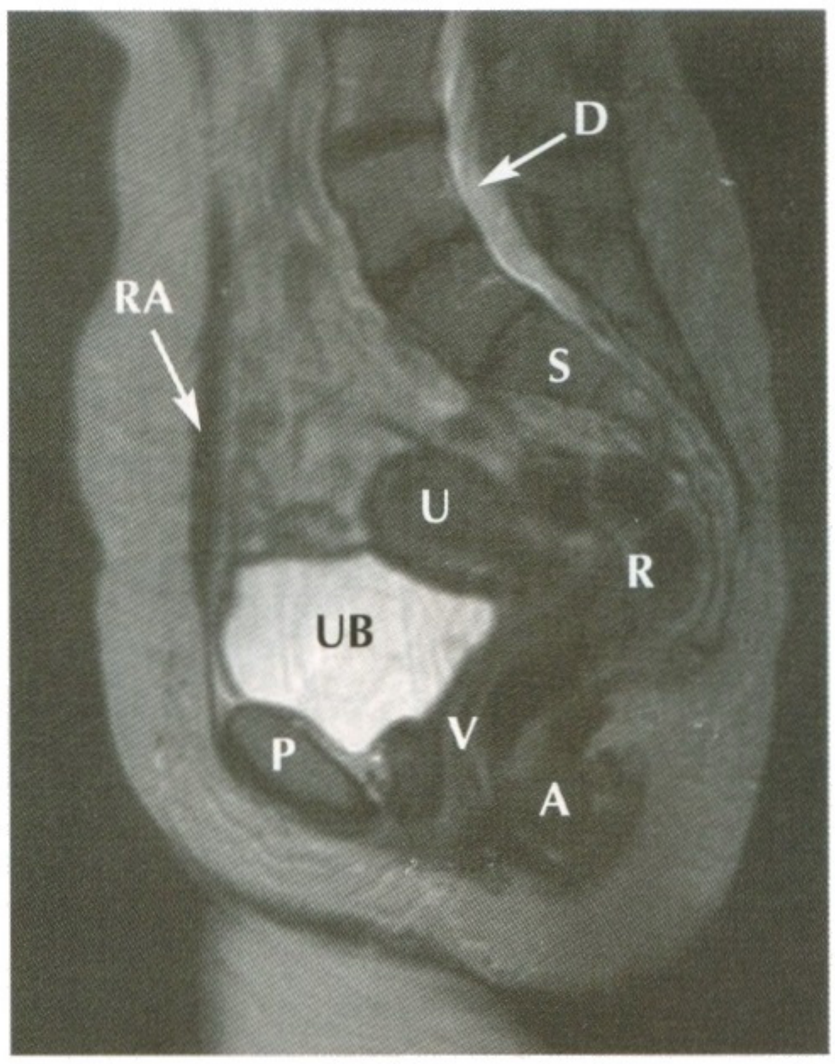

B

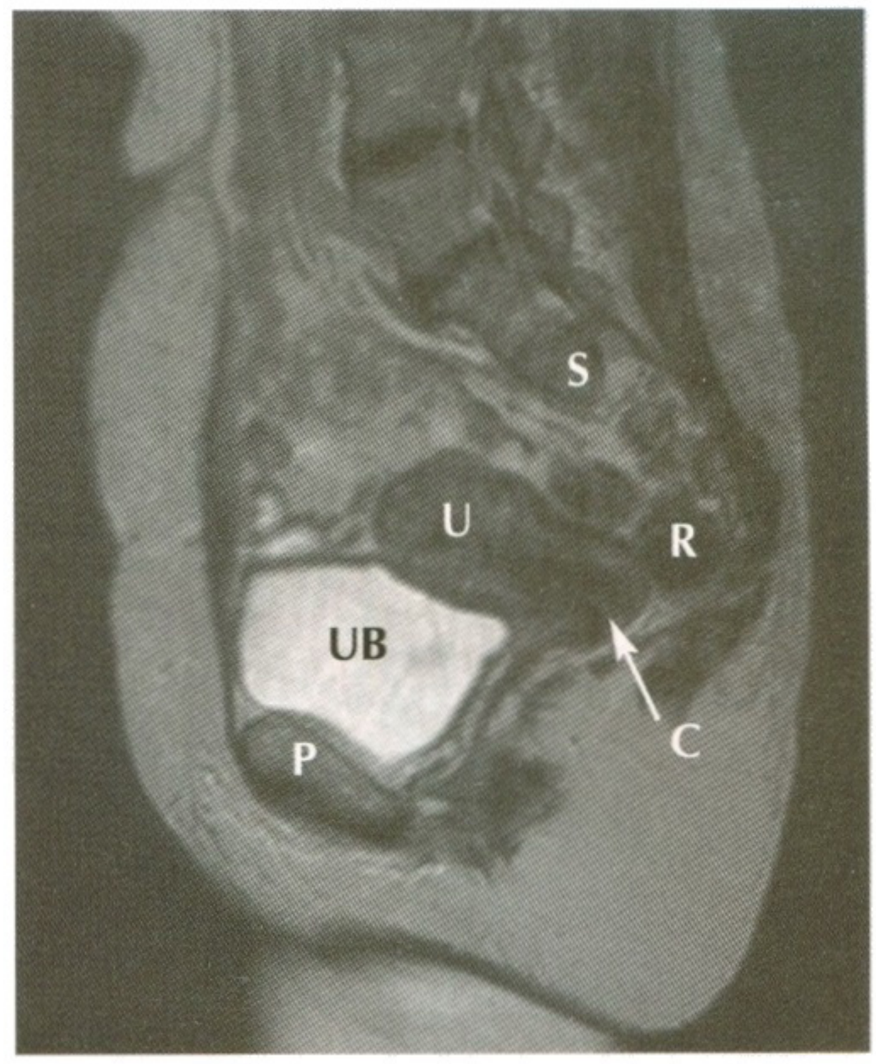

A	Ống hậu môn	RA	Cơ thẳng bụng
C	Lỗ ngoài cổ tử cung	S	Xương cùng
D	Túi màng cứng	U	Tử cung
P	Khớp mu	UB	bàng quang
R	Trực tràng	V	Âm đạo

Các hình ảnh cộng hưởng từ chậu hông nam theo mặt phẳng đứng dọc giữa (A) và cạnh giữa (B)

C

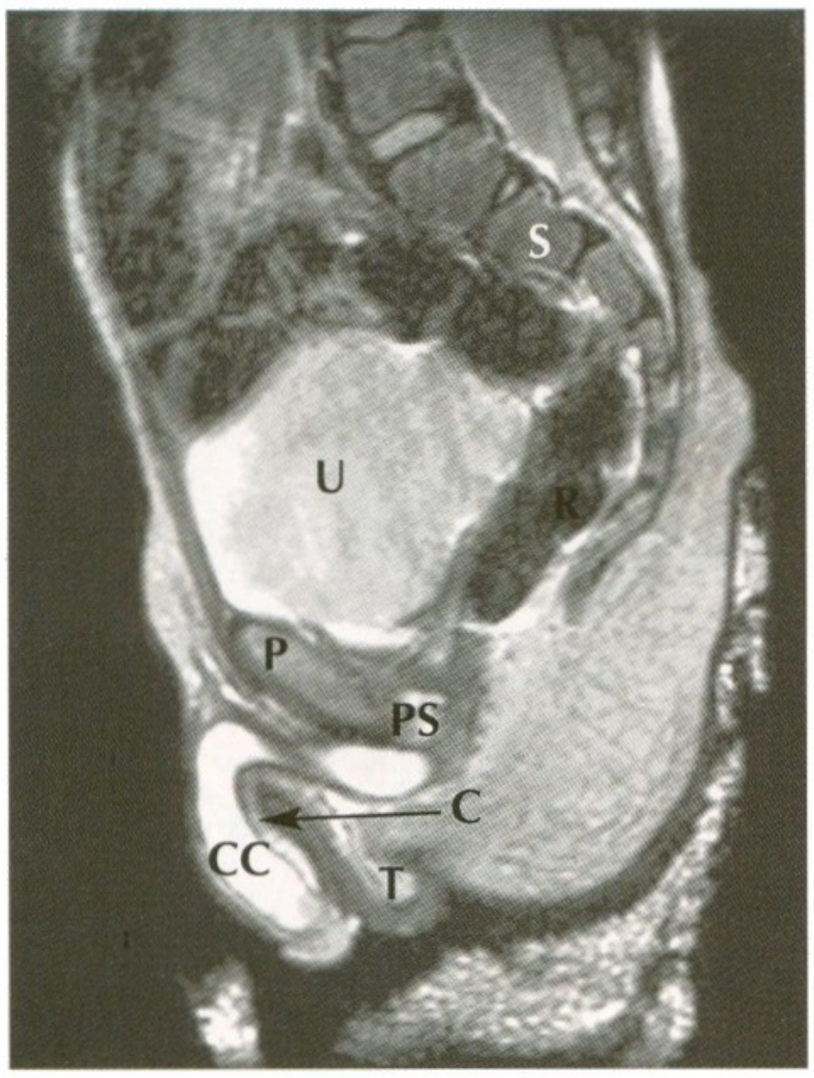

D

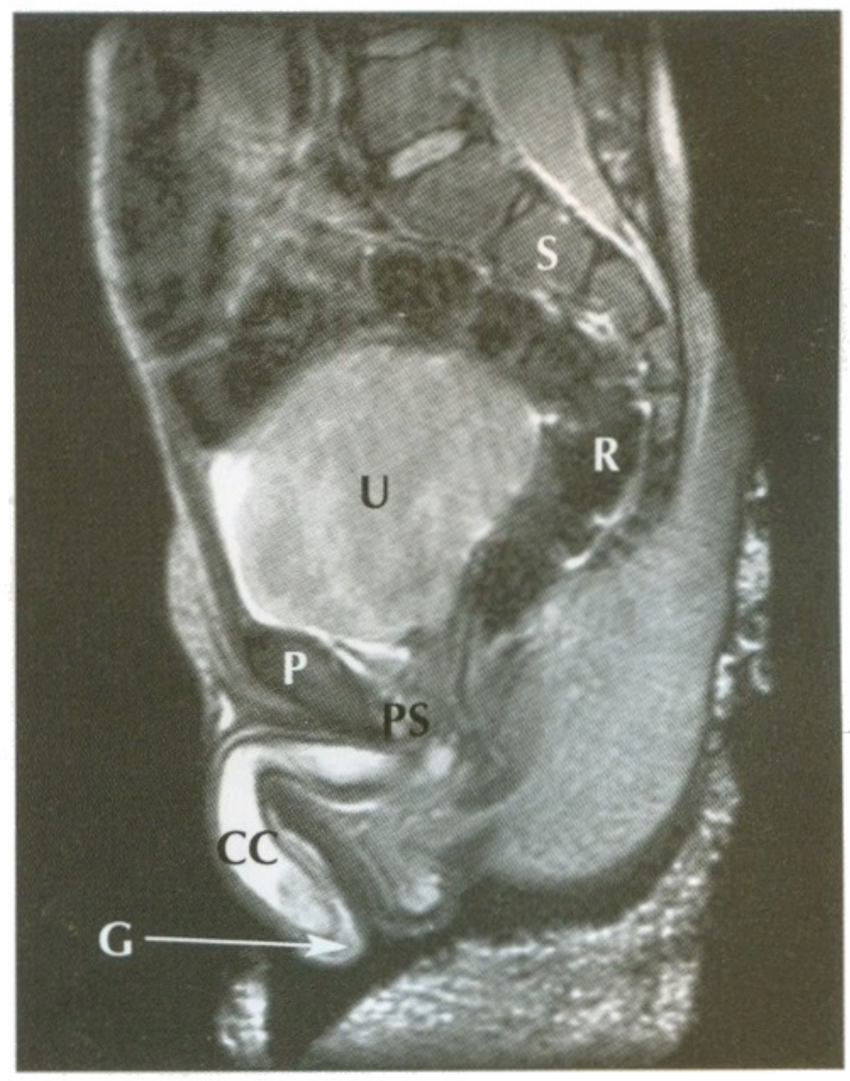

C	Vật xốp	R	Trực tràng
CC	Vật hang	S	Xương cùng
G	Qui đầu dương vật	T	Tinh hoàn
P	Khớp mu	U	Bàng quang
PS	Tuyến tiền liệt		

5 Các Động Mạch của Trực Tràng và Ống Hậu Môn (Nam)

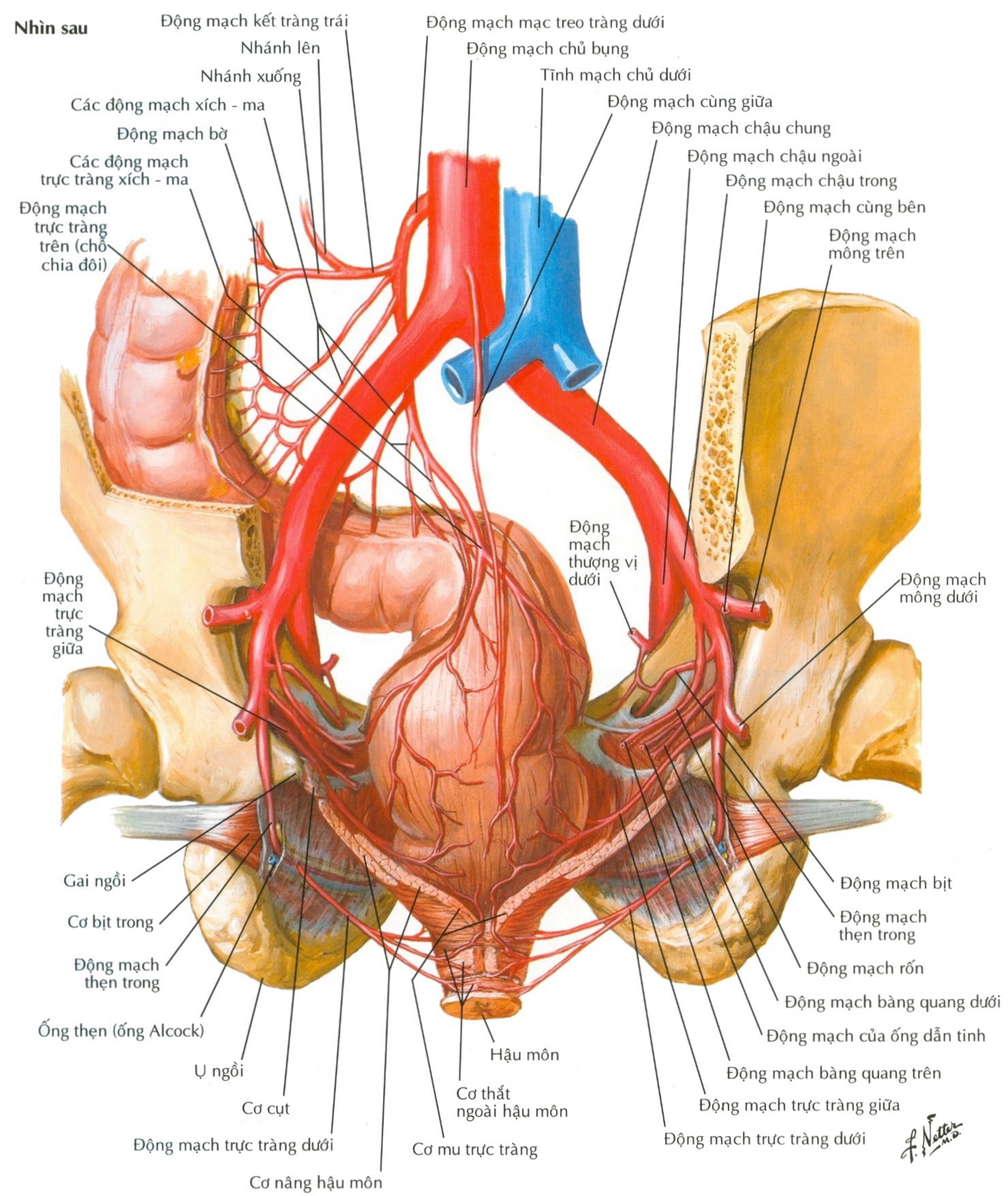

Hình 398 **MẠCH MÁU**

Các Tĩnh Mạch của Trực Tràng và Ống Hậu Môn (Nữ)

Nhìn trước

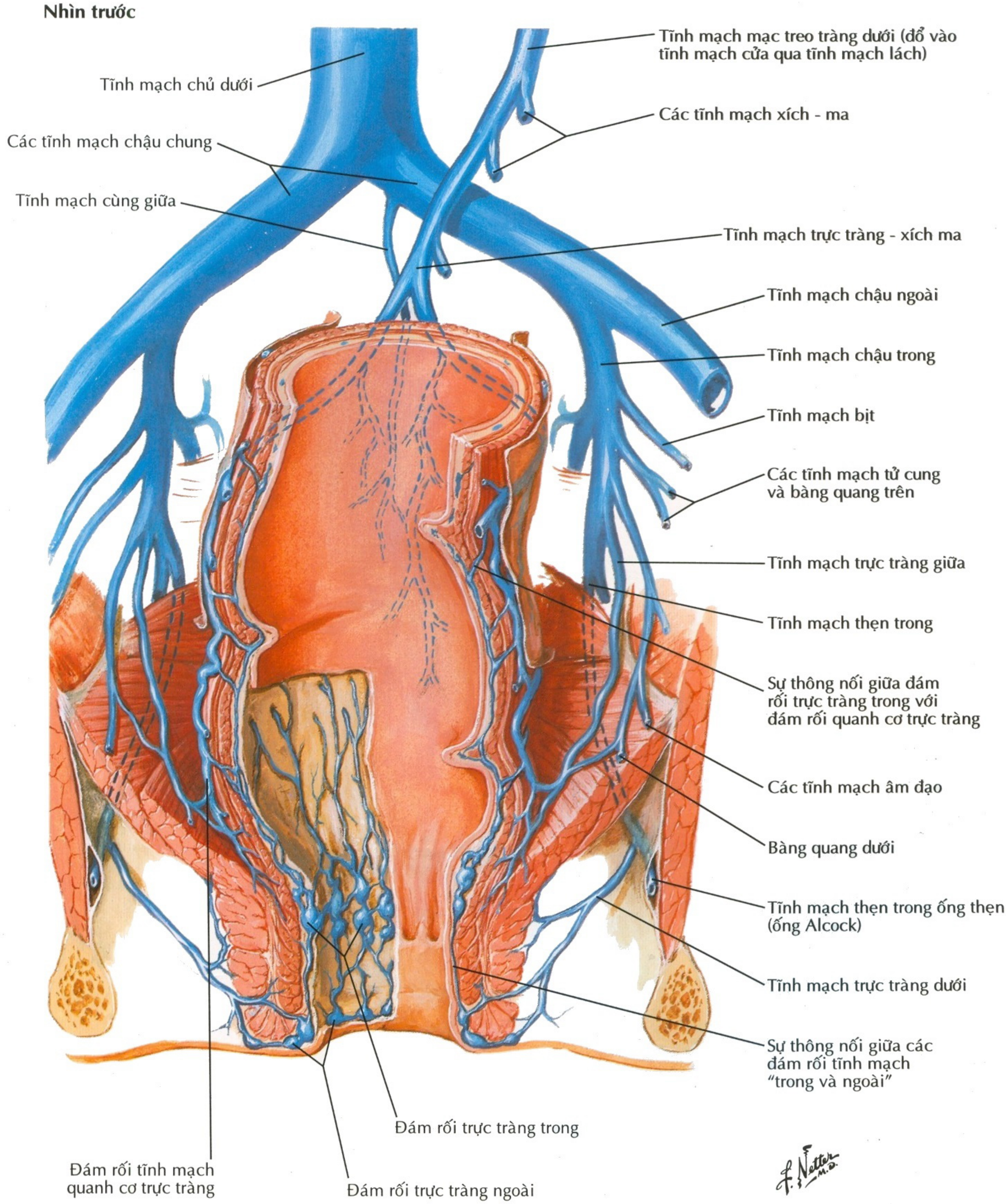

5 Các Động Mạch và Tĩnh Mạch của Các Cơ Quan Trong Chậu Hông: Nữ

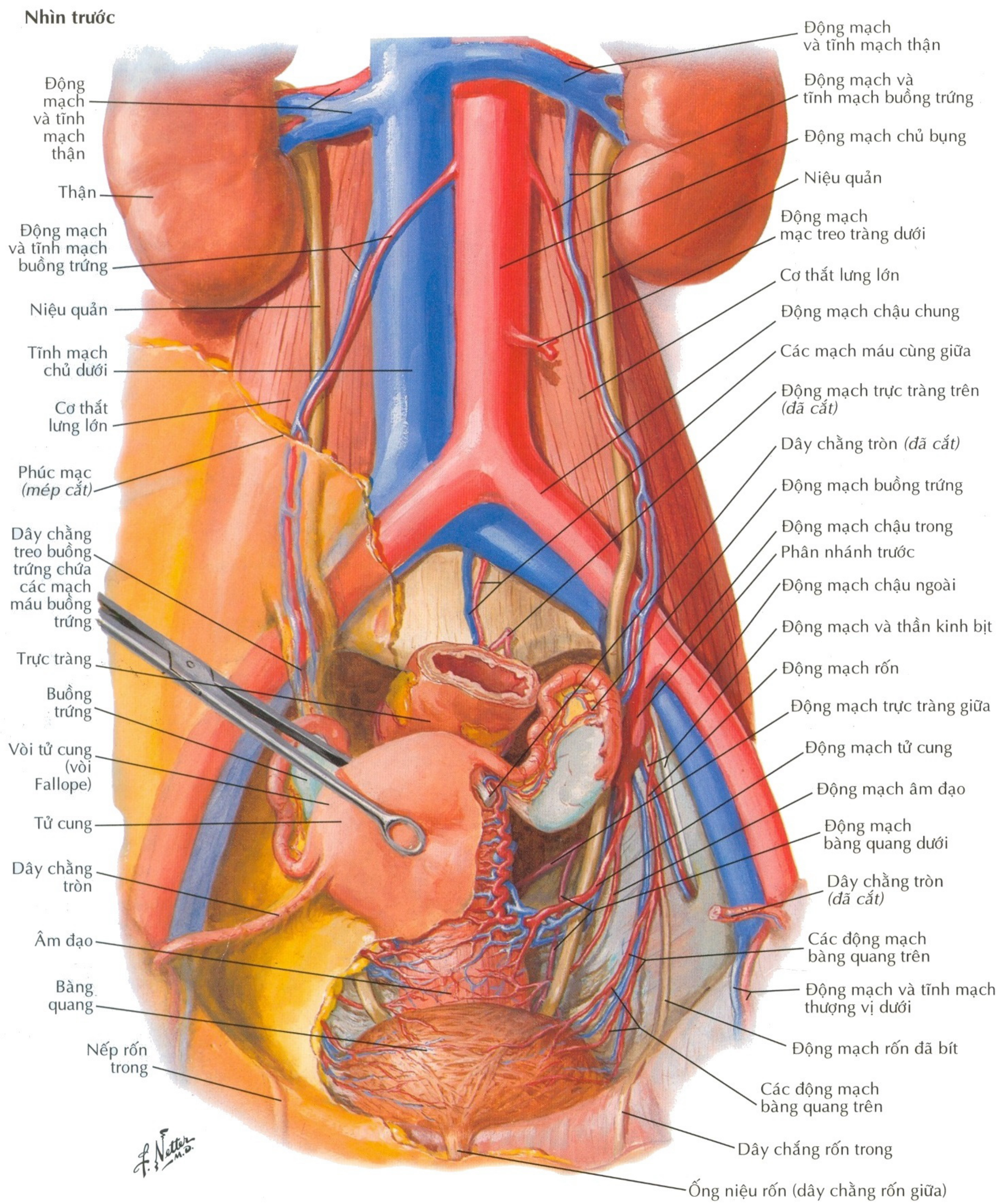

Hình 400 **MẠCH MÁU**

hinhanhykhoa.com

Các Tĩnh Mạch và Động Mạch của Tinh Hoàn

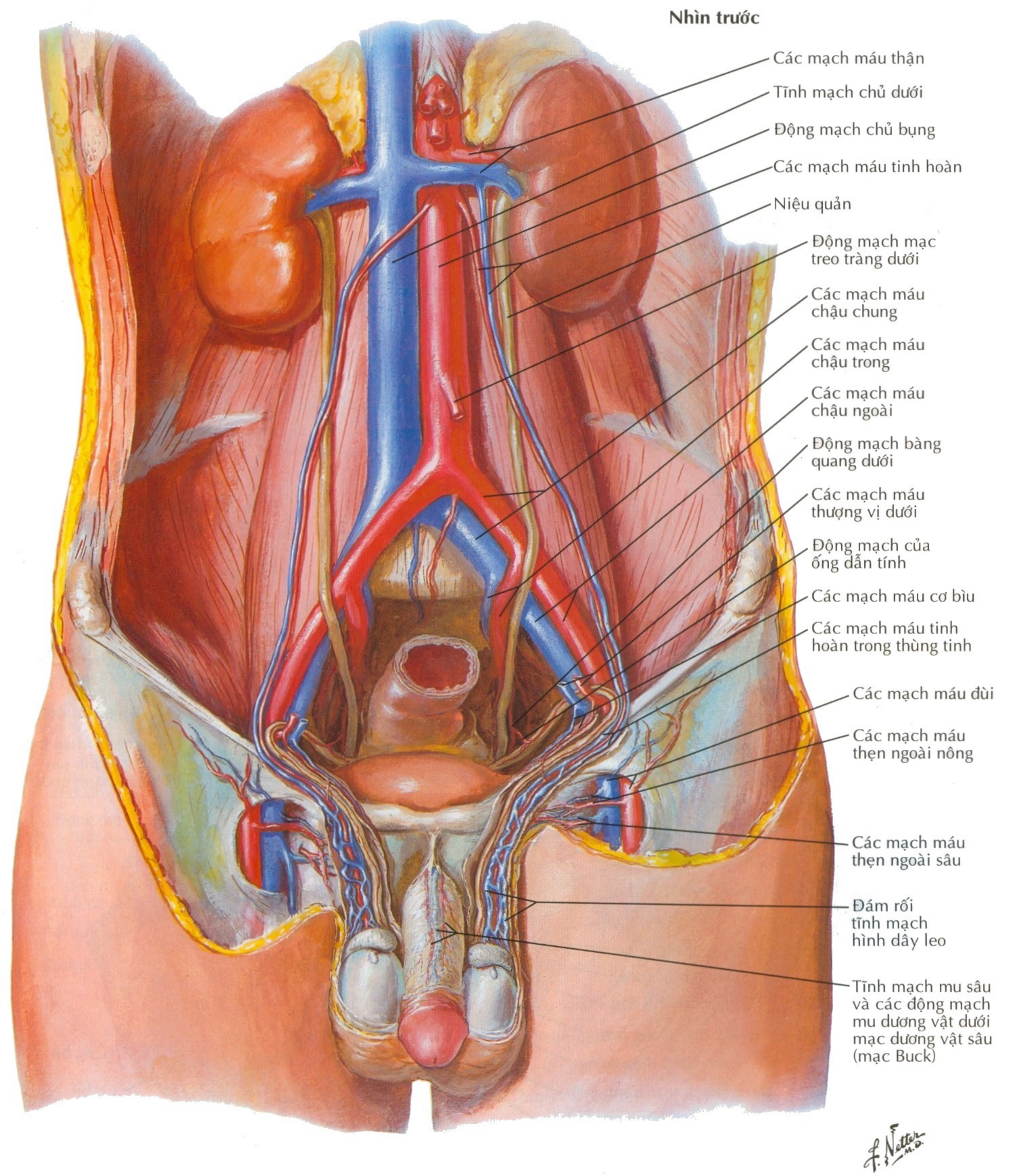

Các Động Mạch và Tĩnh Mạch của Chậu Hông: Nữ

Động mạch cùng giữa
Động mạch chậu thắt lưng
Các động mạch cùng bên
Động mạch mông trên
Cơ hình lê
Động mạch mông dưới
Động mạch thẹn trong
Cơ cụt
Dây chằng cùng - ụ ngồi
Mạc cơ bịt trong
Động mạch thẹn trong trong ống thẹn (ống Alcock)
Cơ nâng hậu môn *(mép cắt)*

Động mạch chủ bụng
Phải } Các động mạch
Trái } chậu chung
Động mạch chậu trong
Phân nhánh sau
Phân nhánh trước
Động mạch chậu ngoài
Động mạch rốn
Động mạch bịt
Động mạch trực tràng giữa
Động mạch tử cung
Động mạch âm đạo
Động mạch bàng quang dưới
Các động mạch bàng quang trên
Động mạch rốn đã bít (dây chằng rốn trong)
Khớp mu

Thiết đồ đứng dọc

Thiết đồ cạnh giữa phải: nhìn bên

Động mạch chủ bụng
Tĩnh mạch chủ dưới
Động mạch chậu chung phải
Động mạch chậu chung trái
Các niệu quản
Động mạch chậu ngoài *(đã cắt)*
Động mạch chậu trong
Phân nhánh sau
Phân nhánh trước
Động mạch mông trên
Động mạch rốn
Động mạch bịt
Cơ hình lê
Động mạch thẹn trong
Động mạch mông dưới
Cơ cụt
Động mạch trực tràng giữa
Động mạch tử cung
Động mạch âm đạo
Động mạch bàng quang dưới
Động mạch thẹn trong
Động mạch trực tràng dưới
Các động mạch bàng quang trên
Động mạch rốn đã bịt
Ống bịt
Cơ bịt trong
Cơ nâng hậu môn

F. Netter M.D.

Các Động Mạch và Tĩnh Mạch của Chậu Hông: Nam

Thiết đồ cạnh giữa trái: nhìn ngoài

Tĩnh mạch chủ dưới
Các mạch máu bịt phải
Động mạch rốn phải
Động mạch bàng quang trên
Động mạch rốn đã bịt
Các mạch máu mũ chậu sâu
Các mạch máu thượng vị dưới
Ống dẫn tinh và động mạch của nó
Dây chằng rốn trong
Ống niệu rốn (dây chằng rốn giữa)
Động mạch bàng quang trên
Tĩnh mạch mu dương vật nông
Tĩnh mạch mu sâu và động mạch mu dương vật
Mạc sâu (mạc Buck) của dương vật
Động mạch tinh hoàn
Đám rối tĩnh mạch hình dây leo
Động mạch ống dẫn tinh
Đám rối tĩnh mạch trước bàng quang (sau xương mu)
Các động mạch bìu sau
Động mạch thẹn trong (nhánh dương vật) trong hoàng niệu dục
Động mạch chủ bụng
Các mạch máu chậu chung
Các mạch máu cùng giữa
Các mạch máu chậu ngoài *(đã cắt)*
Các mạch máu chậu trong
Động mạch chậu thắt lưng
Động mạch cùng bên
Động mạch mông bên
Động mạch bịt
Động mạch rốn
Niệu quản *(đã cắt)*
Động mạch mông dưới
Động mạch bàng quang dưới
Động mạch trực tràng giữa
Động mạch thẹn trong
Ống dẫn tinh và động mạch của nó
Các nhánh tiền liệt tuyến của động mạch bàng quang dưới
Động mạch trực tràng dưới
Đám rối tĩnh mạch tuyến tiền liệt
Cơ vòng niệu đạo
Động mạch đáy chậu

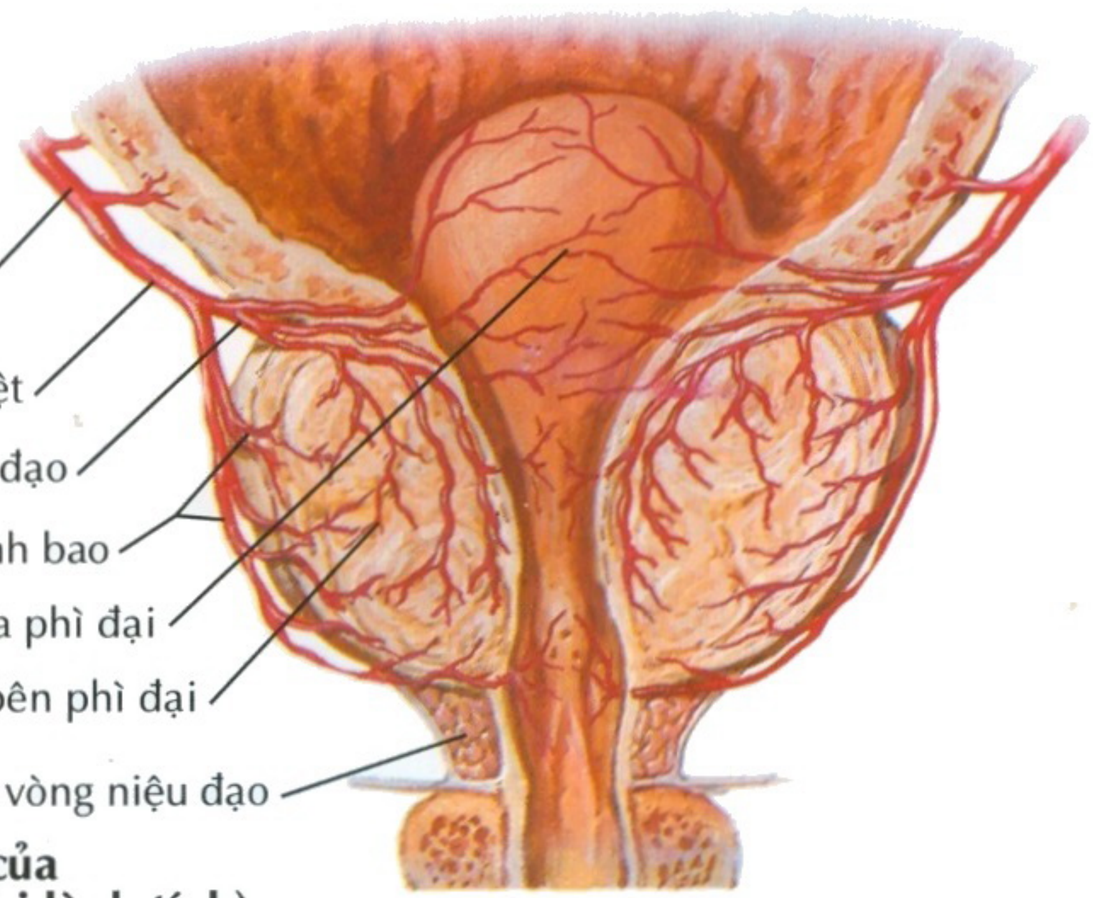

F. Netter M.D.
C. Machado M.D.

Sự cấp huyết động mạch của tuyến tiền liệt (mẫu phì đại lành tính)

Các Động Mạch và Tĩnh Mạch của Đáy Chậu và Tử Cung

Động mạch môi sau
Cơ ngồi hang
Cơ hành xốp
Khoang đáy chậu nông
Mạc dưới của hoành niệu đục
Động mạch đáy chậu
Cơ ngang đáy chậu nông
Động mạch ngang đáy chậu
Động mạch thẹn trong trong ống thẹn (ống Alcock)
Động mạch trực tràng dưới
Cơ thắt ngoài hậu môn

Động mạch mu âm vật
Động mạch sâu âm vật
Hành tiền đình
Cơ thắt niệu đạo
Động mạch cho hành tiền đình
Tuyến tiền đình lớn (tuyết Bartholin)
Cơ ngang đáy chậu sâu
Động mạch thẹn trong (cho âm vật)
Mạc dưới của hoành niệu dục
Động mạch đáy chậu *(đã cắt)*
Mạc đáy chậu nông (mạc Colles) *(đã cắt và lật lên)* để mở vào khoang đáy chậu nông
Động mạch thẹn trong trong ống thẹn (ống Alcock)
Động mạch trực tràng dưới

Ghi chú: mạc bọc (Gallaudet) được lấy bỏ khỏi các cơ của khoang đáy chậu nông

Dây chằng tròn
Vòi
Buồng trứng
} Các nhánh của động mạch tử cung

Các mạch máu buồng trứng
Các nhánh vòi của các mạch máu buồng trứng
Các mạch máu tử cung
Niệu quản
Các nhánh âm đạo của động mạch tử cung
Động mạch âm đạo
Cơ nâng hậu môn
Mạc trên của hoành niệu đục
Động mạch thẹn trong
Động mạch đáy chậu
Khoang đáy chậu nông
Mạc đáy chậu nông (mạc Colles)

F. Netter M.D.
C. Machado M.D.

Các Động Mạch và Tĩnh Mạch của Đáy chậu : Nam

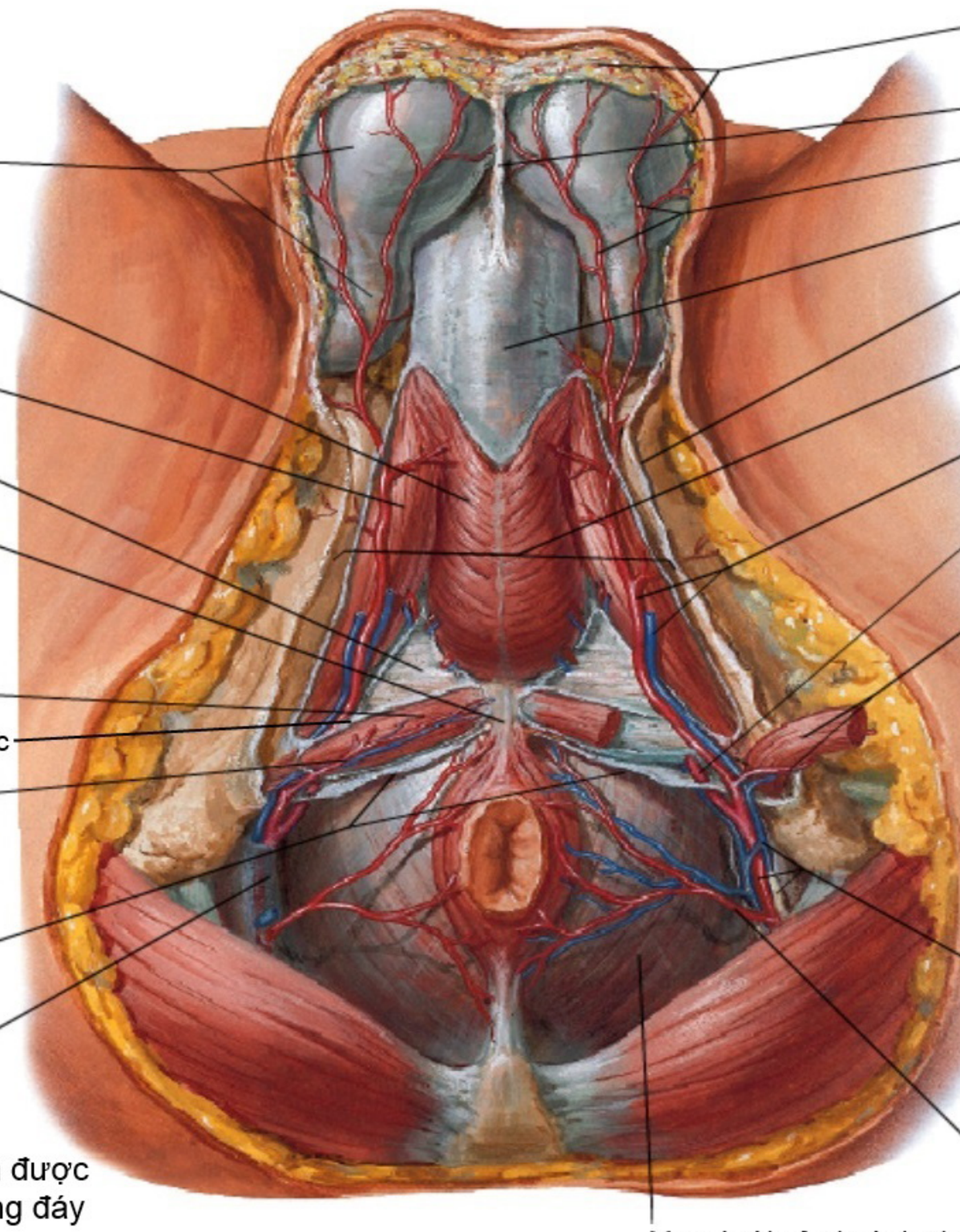

Ghi chú:
Mạc bọc (mạc Gallaudet) đã được lấy bỏ khỏi các cơ của khoang đáy chậu nông.

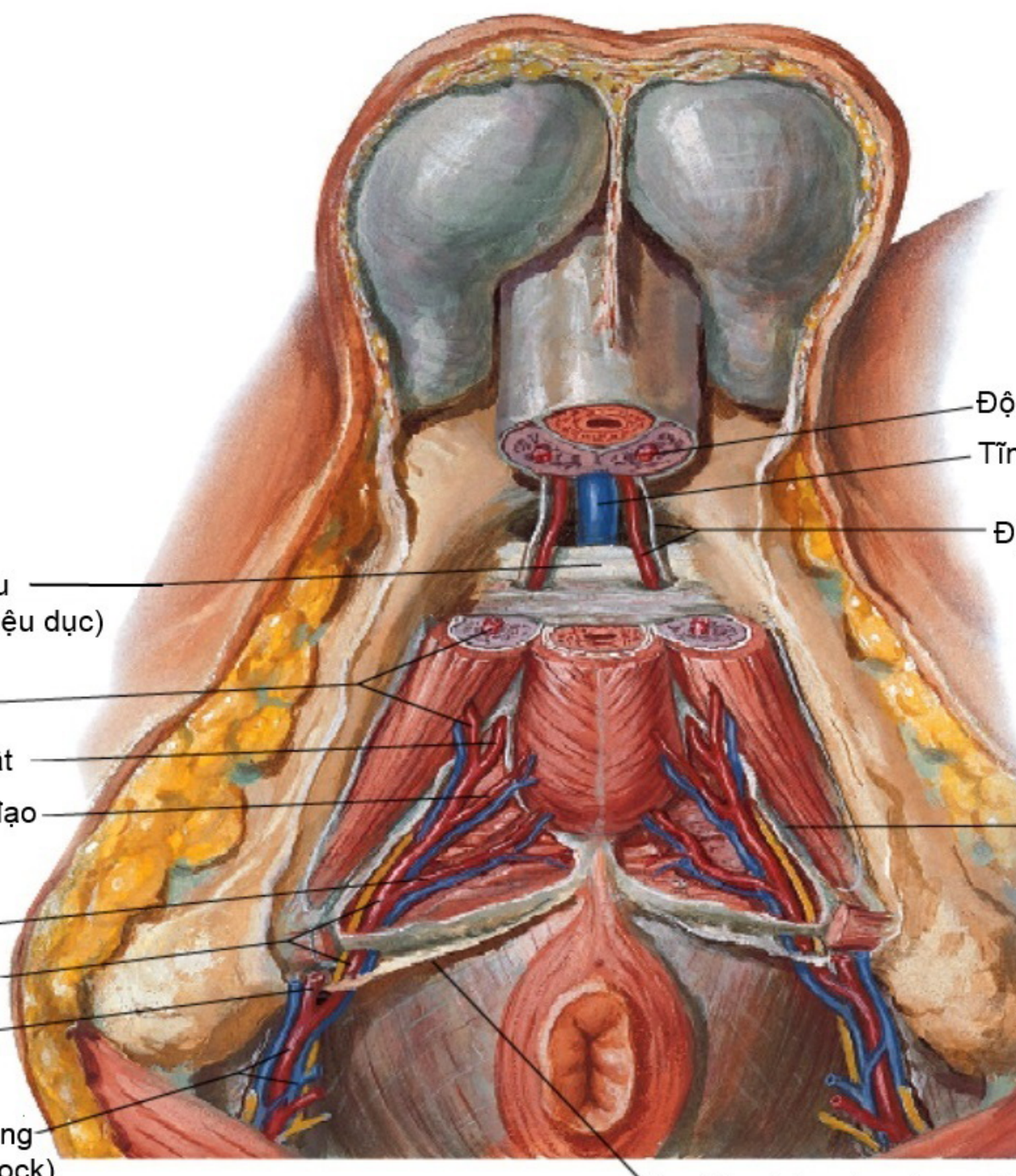

Các Mạch và Hạch Bạch Huyết của Chậu Hông và Bộ Phận Sinh Dục: Nữ

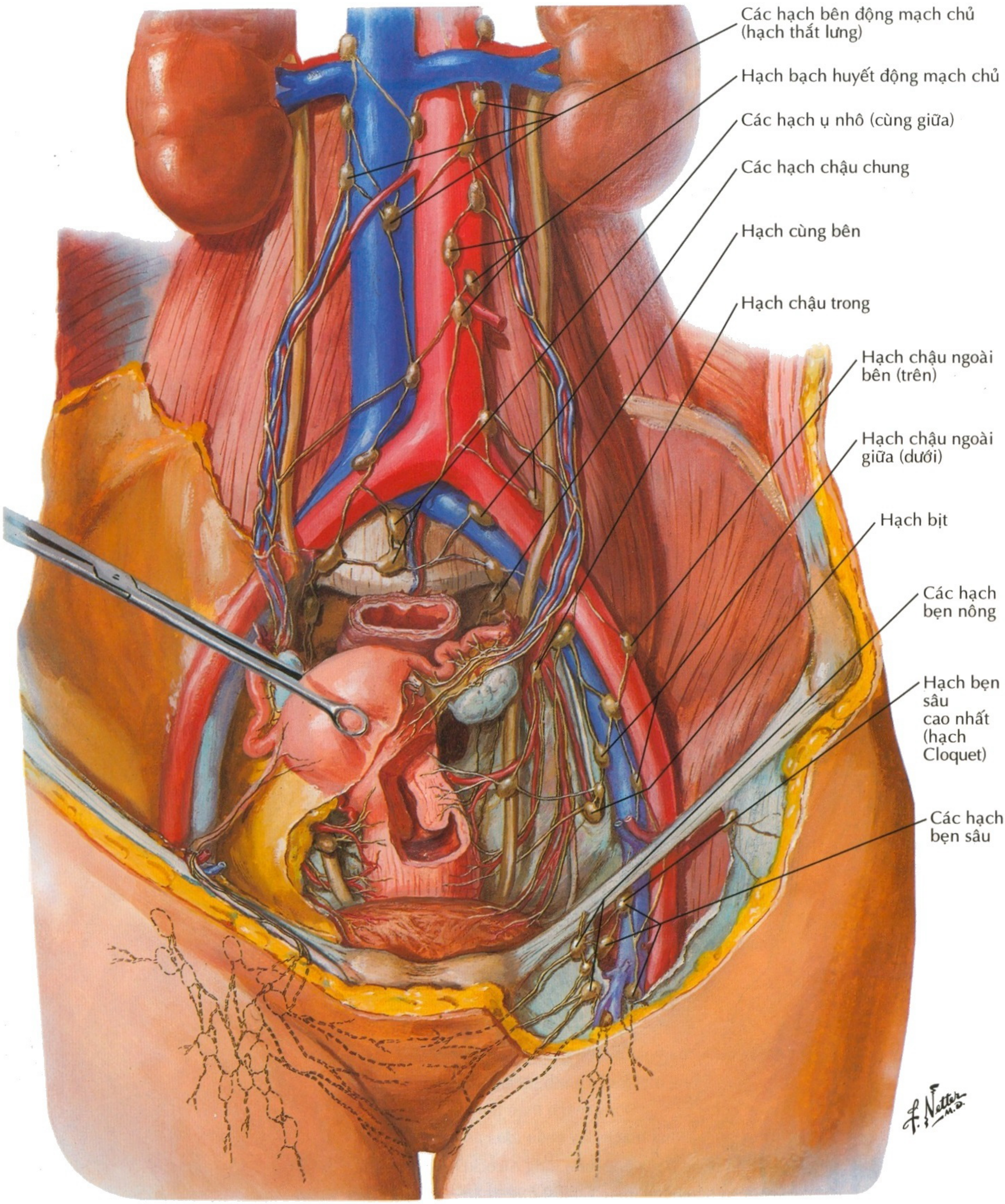

Hình 406

MẠCH MÁU

Các Mạch và Hạch Bạch Huyết của Đáy Chậu: Nữ

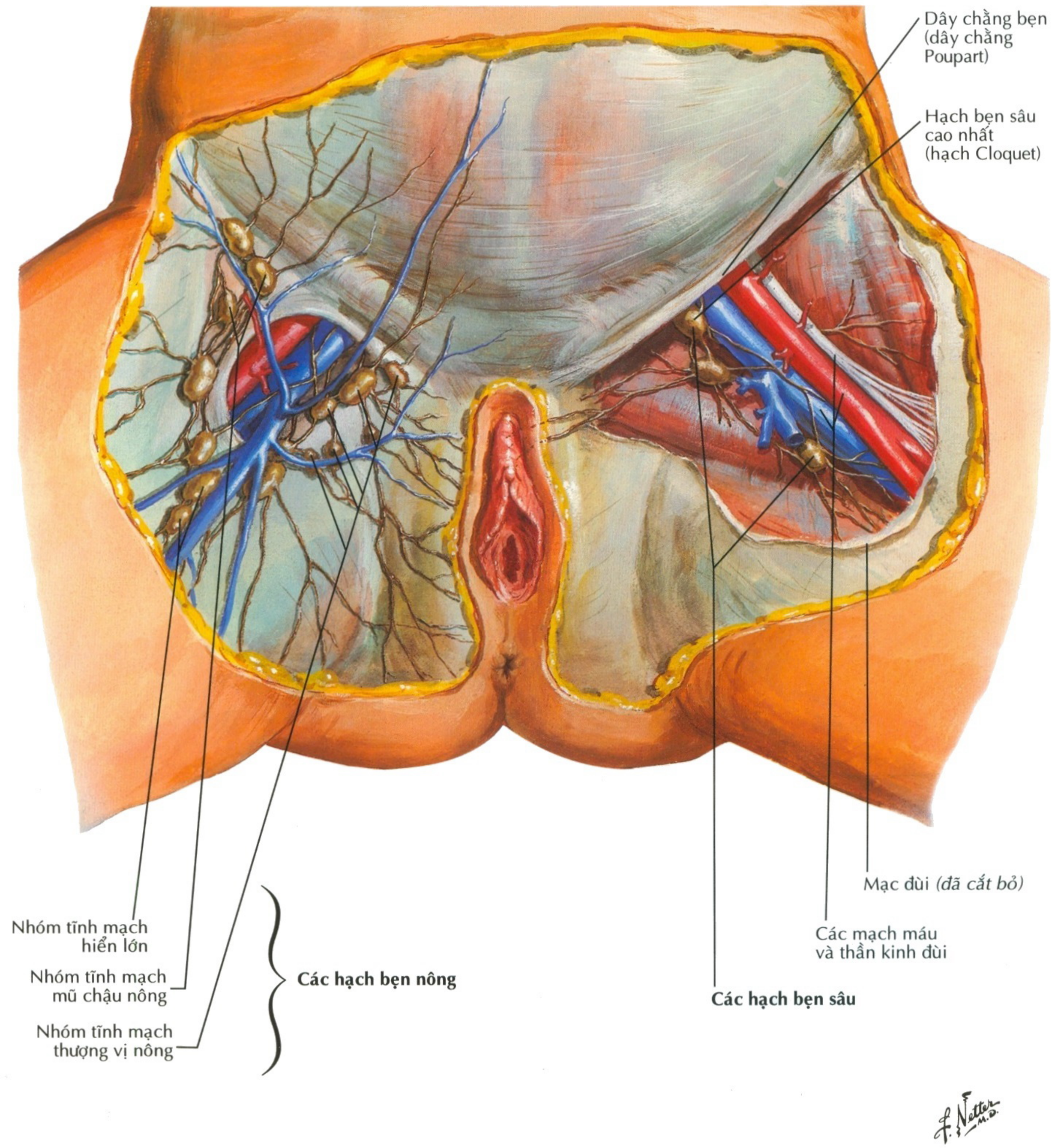

5 Các Mạch và Hạch Bạch Huyết của Chậu Hông và Bộ Phận Sinh Dục: Nam

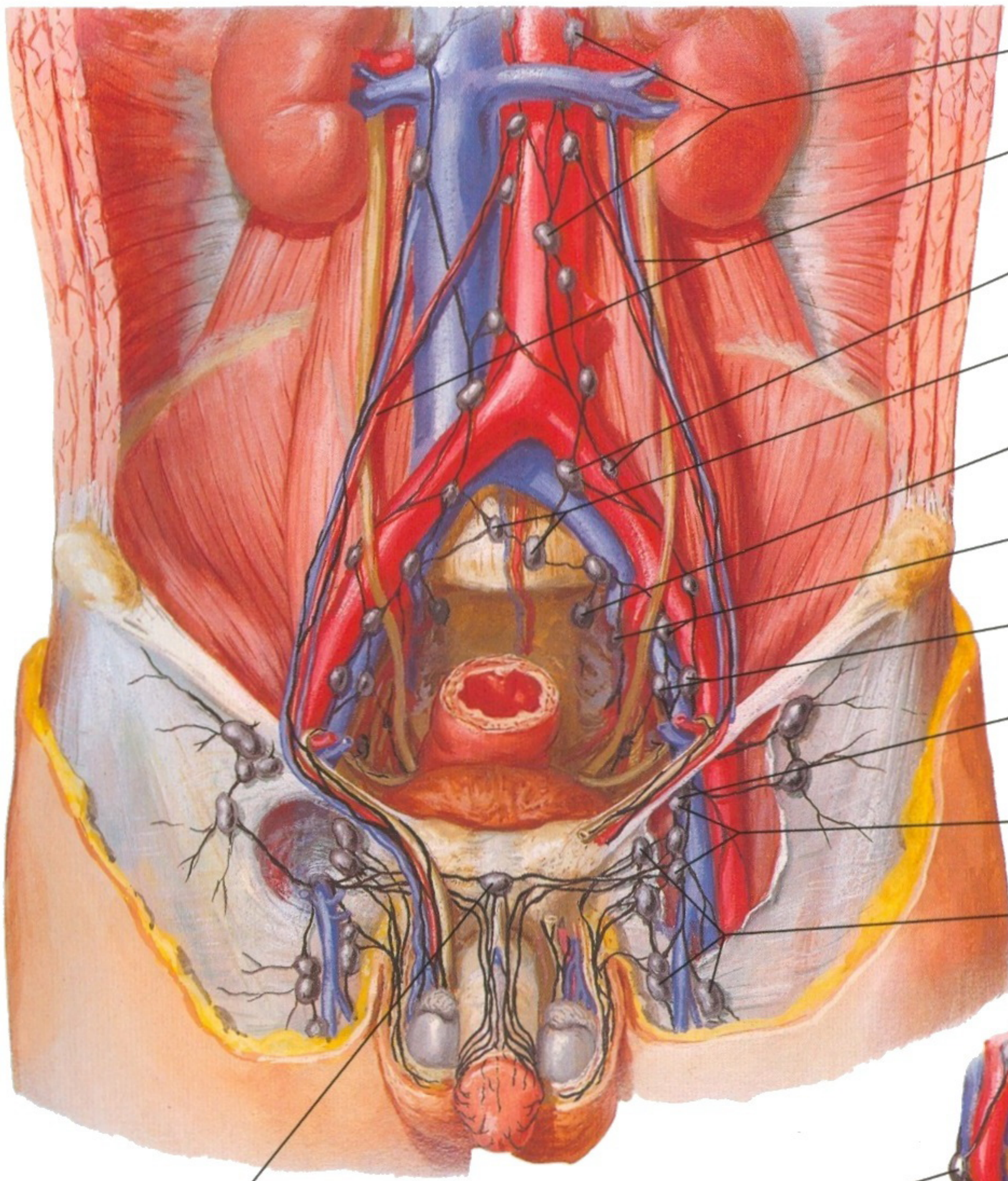

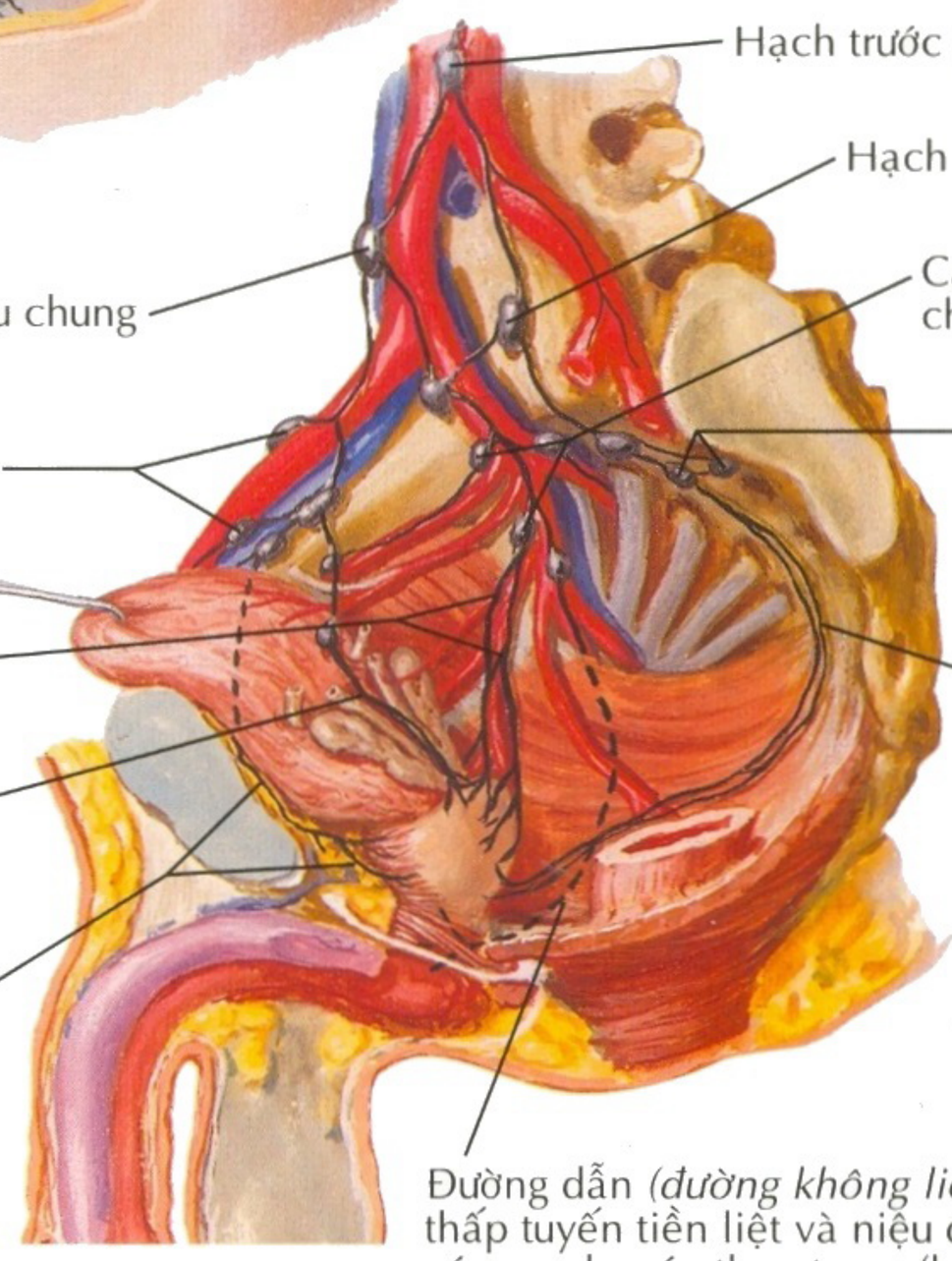

Dẫn lưu bạch huyết từ tuyến tiền liệt

F. Netter M.D.
C. Machado M.D.

Các Thần Kinh của Bộ Phận Sinh Dục Ngoài: Nam

Xem Thêm hình 165, 166, 318

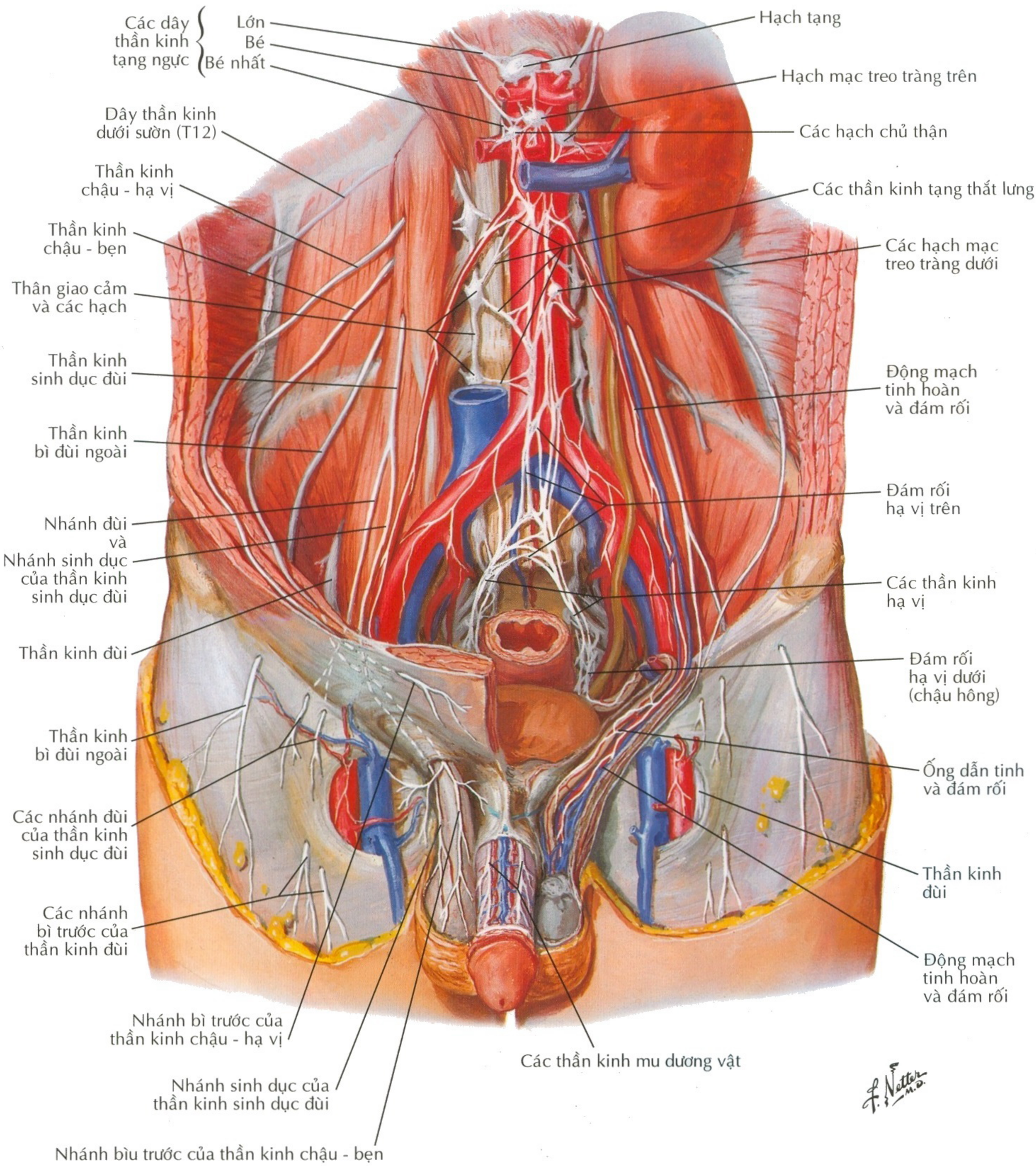

Các Thần Kinh của Tạng Chậu Hông: Nam

Xem thêm hình 165, 166, 318

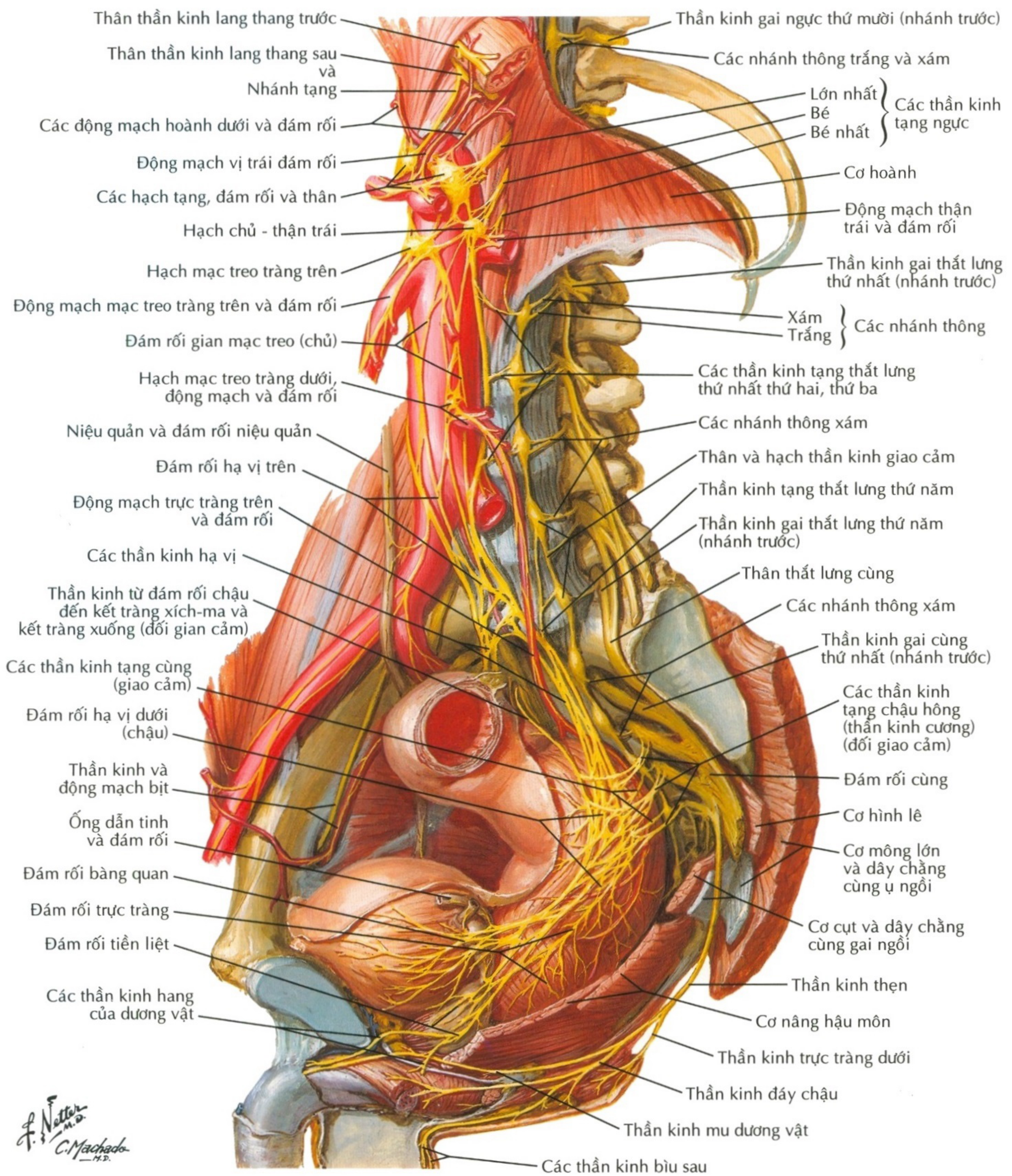

Hình 410 **CHI PHỐI THẦN KINH**

Các Thần Kinh của Đáy Chậu: Nam

Xem thêm hình 416

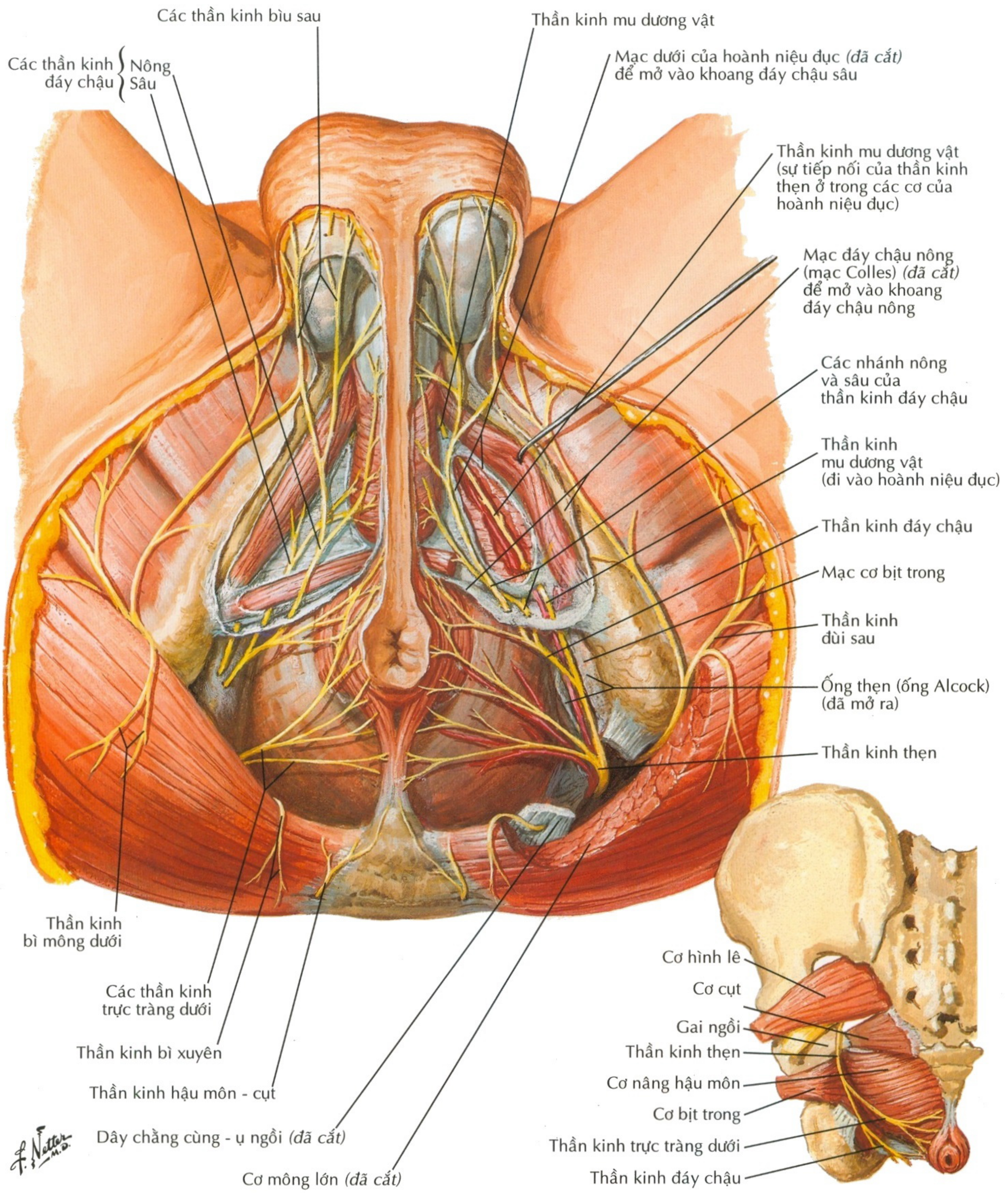

Các Thần Kinh của Tạng Chậu Hông: Nữ

Xem thêm hình 165, 166, 318

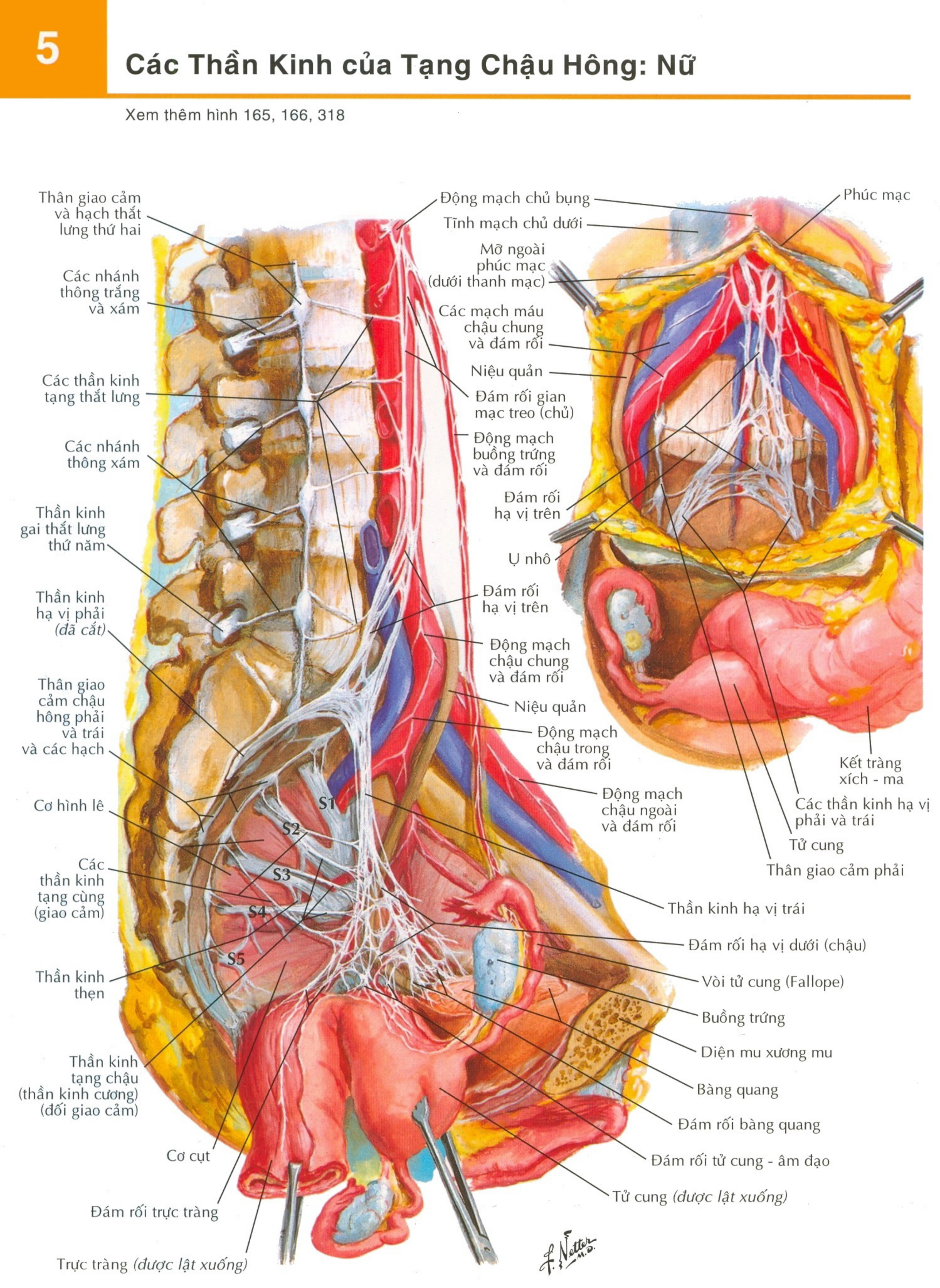

Hình 412 **CHI PHỐI THẦN KINH**

Các Thần Kinh của Đáy Chậu và Bộ Phận Sinh Dục Ngoài: Nữ

Xem thêm hình 415

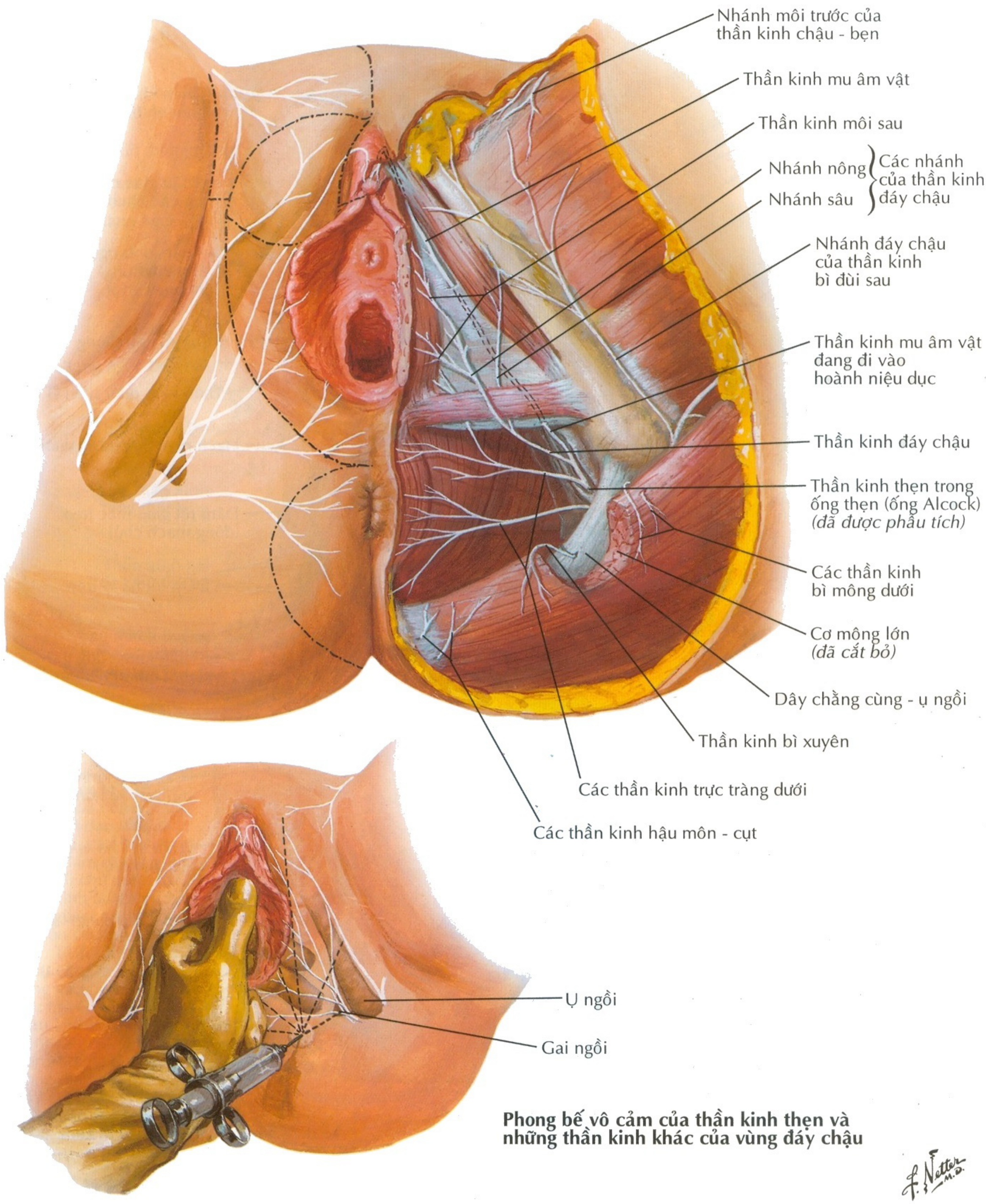

Phong bế vô cảm của thần kinh thẹn và những thần kinh khác của vùng đáy chậu

F. Netter M.D.

5 Những Đường Dẫn Truyền Thần Kinh Trong Sinh Đẻ

Xem thêm hình 165, 166

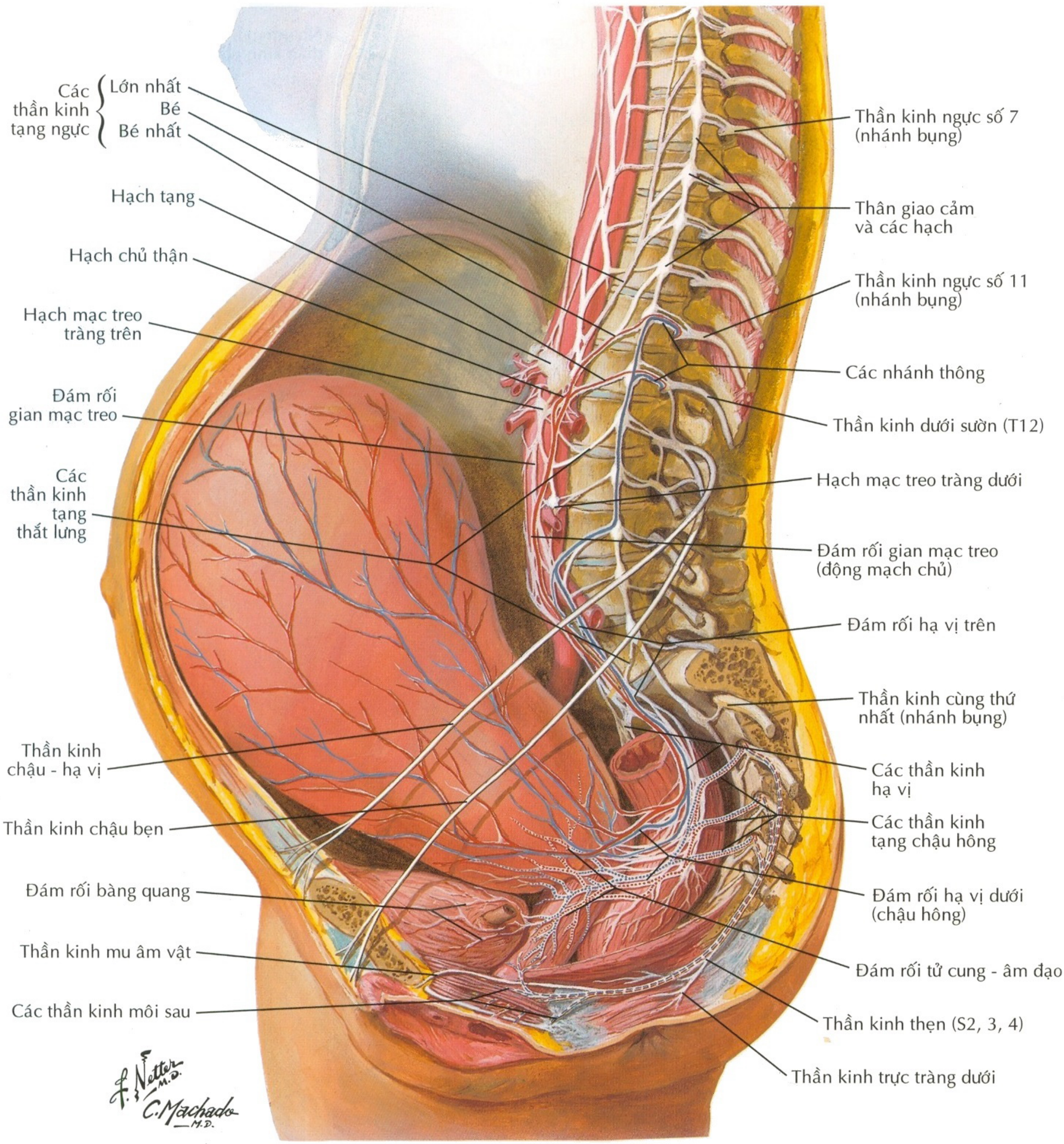

Các sợi cảm giác từ thân và đáy tử cung đi kèm với các sợi giao cảm qua đám rối chậu đến T11, T12 (L1?)

Các sợi vận động đến thân và đáy tử cung (giao cảm)

Các sợi cảm giác từ cổ tử cung và phần trên âm đạo đi kèm các thần kinh tạng chậu hông (đối giao cảm) đến S2, 3, 4

Các sợi vận động đến đoạn dưới tử cung, cổ tử cung và phần trên âm đạo (đối giao cảm)

Các sợi cảm giác từ phần dưới âm đạo và đáy chậu đi kèm các sợi cảm giác thân thể qua thần kinh thẹn đến S2, 3, 4

Các sợi vận động đến phần dưới âm đạo và đáy chậu qua thần kinh thẹn (vận động thân thể)

Chi Phối Thần Kinh của Các Cơ Quan Sinh Dục Nữ: Sơ Đồ

Xem thêm hình 167, 168

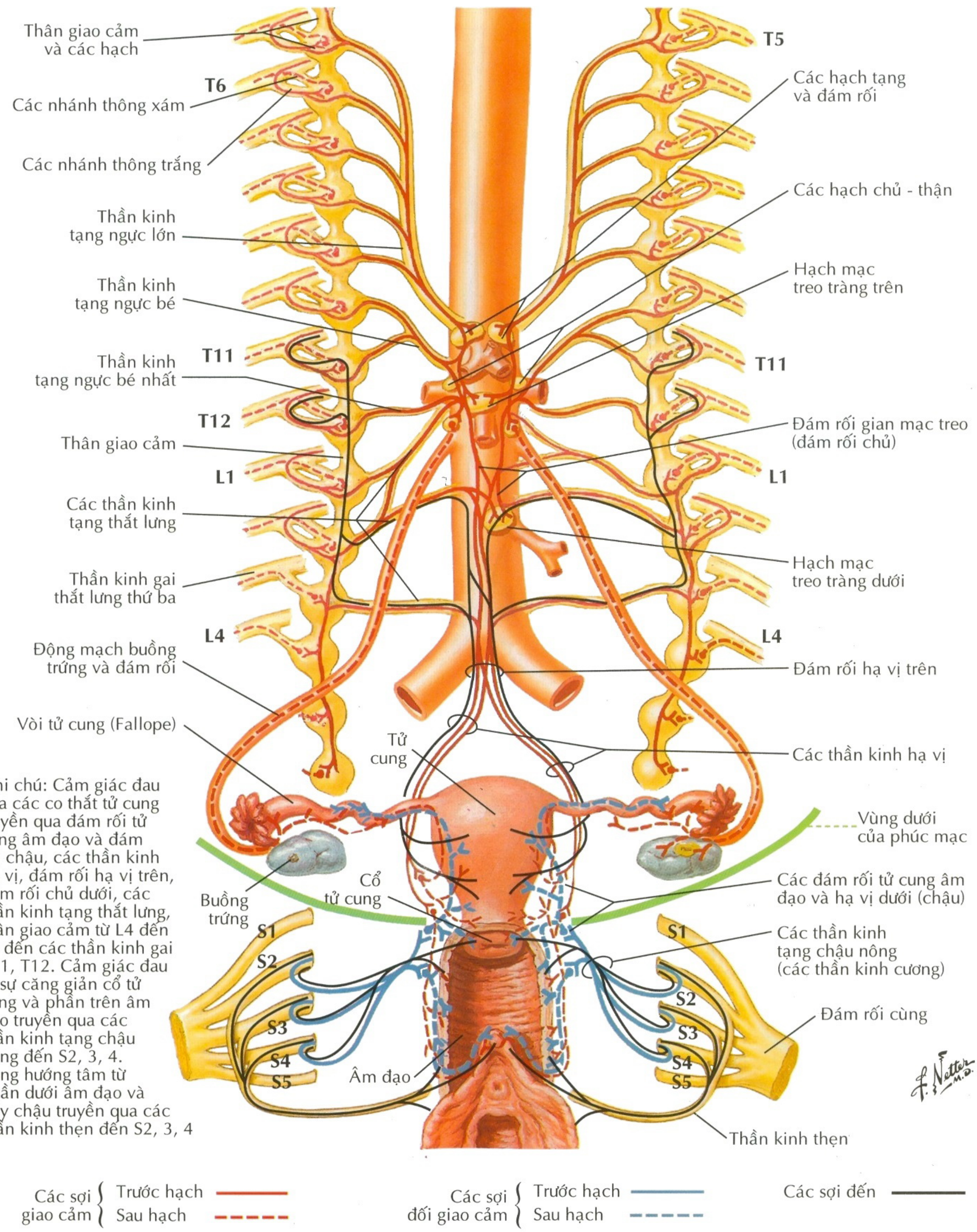

Ghi chú: Cảm giác đau của các co thắt tử cung truyền qua đám rối tử cung âm đạo và đám rối chậu, các thần kinh hạ vị, đám rối hạ vị trên, đám rối chủ dưới, các thần kinh tạng thắt lưng, thân giao cảm từ L4 đến L5 đến các thần kinh gai T11, T12. Cảm giác đau từ sự căng giản cổ tử cung và phần trên âm đạo truyền qua các thần kinh tạng chậu hông đến S2, 3, 4. Xung hướng tâm từ phần dưới âm đạo và đáy chậu truyền qua các thần kinh thẹn đến S2, 3, 4

Chi Phối Thần Kinh của Các Cơ Quan Sinh Dục Nam: Sơ Đồ

Xem thêm hình 167, 168

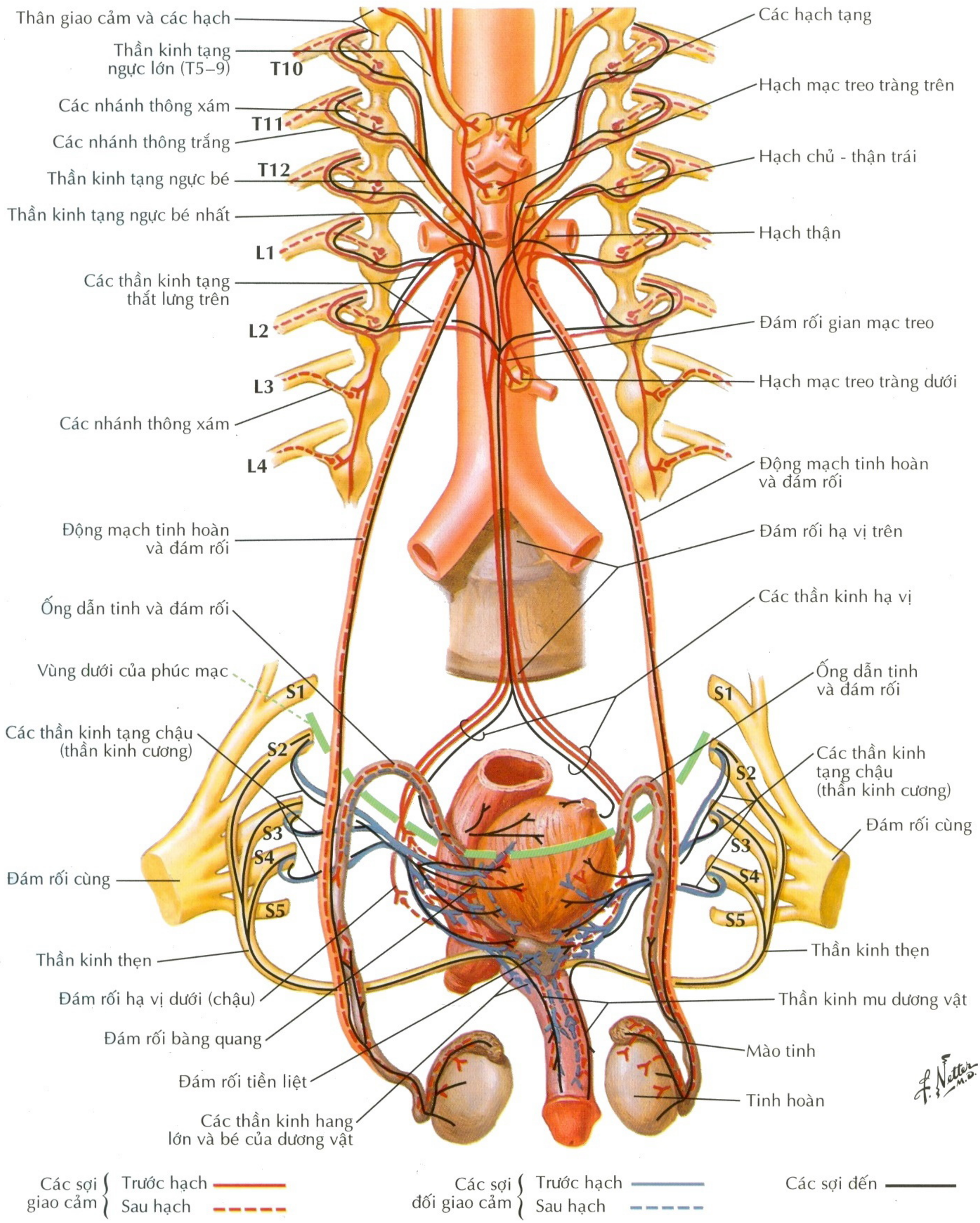

Hình 416 **CHI PHỐI THẦN KINH**

Chi Phối Thần Kinh của Bàng Quang và Niệu Quản Dưới: Sơ Đồ

Xem thêm hình 167, 168

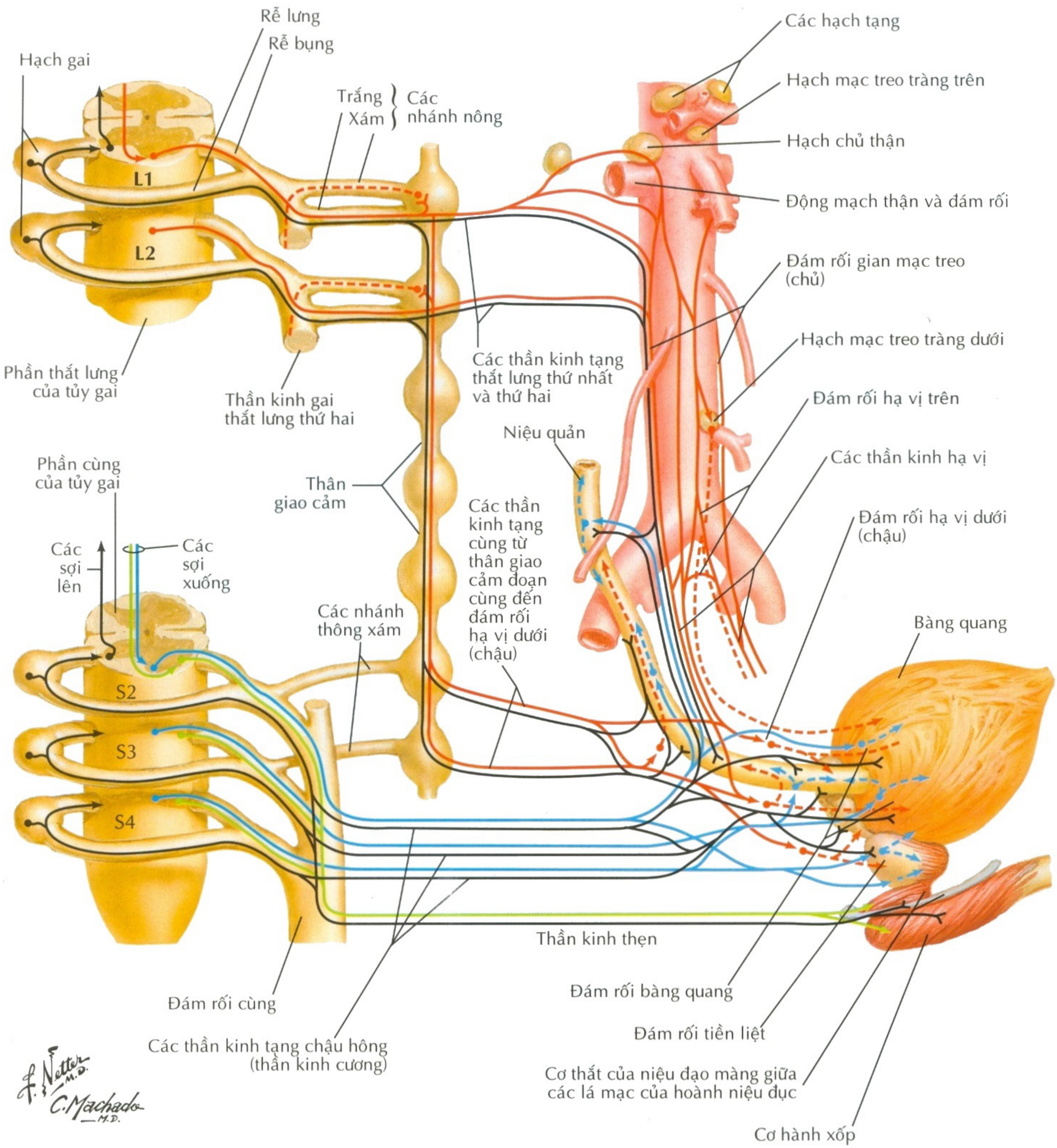

hinhanhykhoa.com